



INFORME ECOGRAFICO

Propietario:		Raza:	<i>Mestizo</i>
Paciente:	<i>Negrita alfa</i>	Fecha:	<i>22 de abril</i>
Edad:	<i>3 años</i>	Hora:	<i>18:45p.m.</i>
Sexo:	<i>Femenino</i>	Clínica :	<i>Posta oasis</i>
Especie:	<i>Canino</i>	Motivo de examen:	<i>Abdominal</i>

REPORTE:

Vejiga: completamente pletórica con abundante cantidad, con pared bilaminar y mucosa regular, con medida de 3.04mm. de espesor en pared dorsal y 2.41mm a nivel de uretra, con presencia de sedimento celular en suspensión, al momento del examen presento 128ml de contenido sugerente a proceso neurogénica.

Riñones:

- **Riñón izquierdo:** topografía, contornos y forma conservada, de un diámetro de 59.07mm de largo y 43.93mm. de ancho. Con corteza hiperecogénica a comparación del hígado y medula anecoica con relación cortico / medular diferenciable, bordes regulares y divertículos y vaso arcuatos visibles
- **Riñón derecho:** topografía, contornos y forma conservada, de un diámetro de 57.93mm de largo y 34.76mm. de ancho. Con corteza hiperecogénica a comparación del hígado y medula anecoica con relación cortico / medular diferenciable, bordes regulares y divertículos y vaso arcuatos visibles

Bazo: con topografía parénquima heterogéneo con presencia de lesión focal hiperecogénica y de eco textura gruesa y ecogenicidad aumentada ligeramente desplazado hacia la derecha con medida a nivel del hilio 22.02mm.

Hígado: con parénquima heterogéneo de eco textura gruesa y ecogenicidad hiperecogénica, ; bordes romos ligeramente ahusados. Vesícula biliar distendida, sin presencia de contenido ecogénico y pared de 2.80mm.



Tracto Gastrointestinal

- **Estomago:** con abundante contenido mixto de pared 2.97mm y estratificación engrosada con motilidad presente
- **Duodeno:** con presencia de abundante contenido y pared de 3.39mm con presencia de abundante peristaltismo intestinal y gases
- **Asas Intestinales:** con presencia de contenido gaseoso con pared normal con peristaltismo intestinal activo y gases
- **Colon:** con presencia de contenido en tránsito con pared y mucosa engrosada con presencia de edema de pared, con medida de 5.75mm

Linfonodos: iliaco medial y hepático con parénquima homogéneo de eco textura granulosa y ecogenicidad disminuida con presencia de moderada reacción ganglionar

CONCLUSIONES:

- ***Vejiga pletórica con imágenes compatibles con proceso neurogénico y de sedimento mineral en base***
- ***Estómago, intestinos y colon con imágenes compatibles con presencia de abundante contenido***
- ***Bazo con imágenes compatibles con presencia de hematoma en parénquima***
- ***Hígado con imágenes compatibles con leve hepatopatía***

RECOMENDACIONES:

Monitoreo ecográfico del sistema hepático renal excretor y renal ; exámenes de sangre y bioquímico y correlacionar hallazgos con historia del paciente, observación y queda a criterio medico el manejo del paciente



SAULO BEGAZO CABALLERO

C.M.V.P.8272

Médico veterinario y Zootecnista.

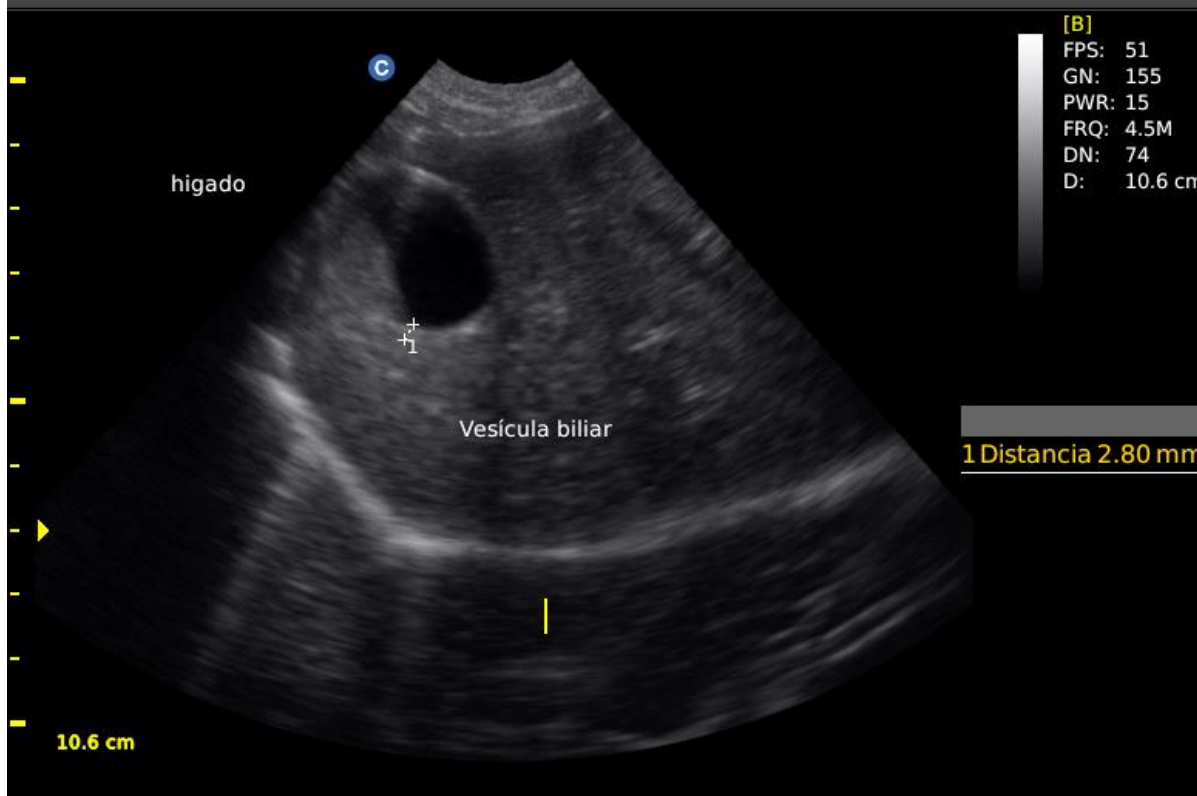©Magister en Ciencias Veterinarias.

Especialista en Animales de Compañía

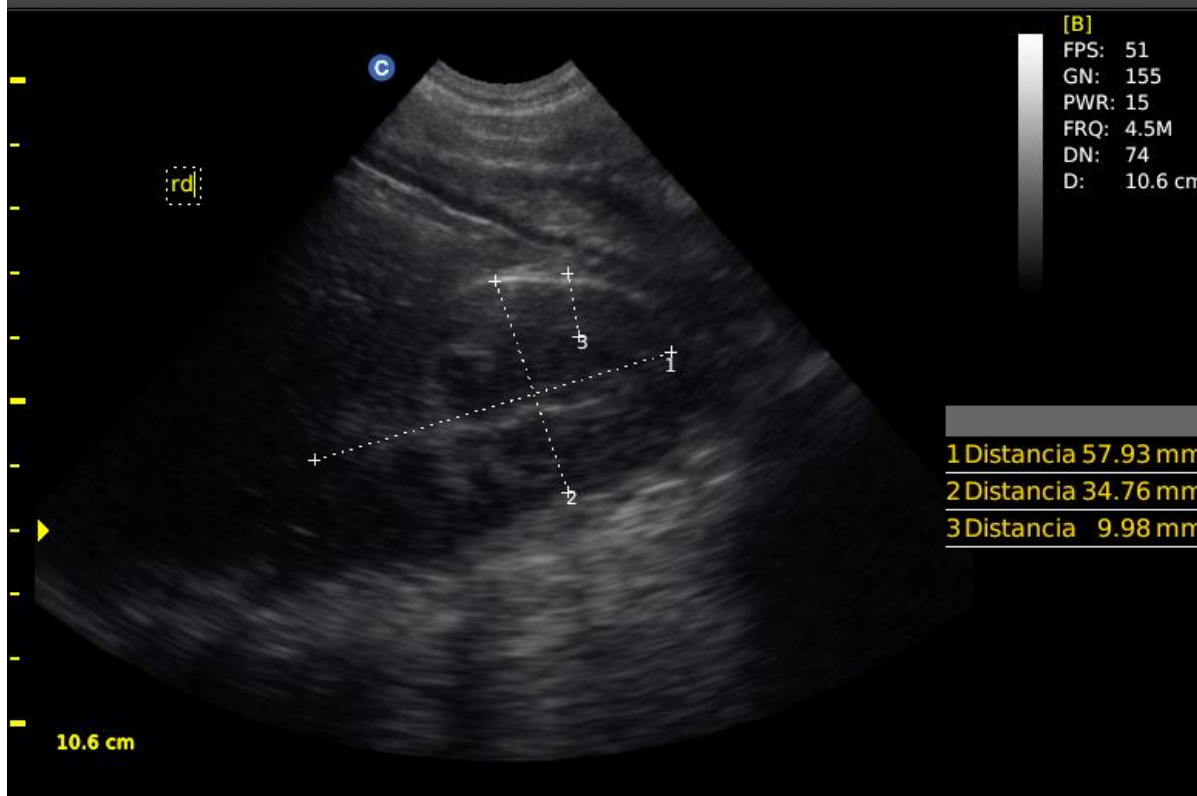
Nota: La ecografía es un método diagnóstico complementaria el cual debe ser interpretado por el médico tratante. Los posibles diferenciales detallados en los hallazgos son interpretación del ecografista, por lo que se recomienda que el médico tratante lea el reporte completo. El manejo medico es responsabilidad del médico veterinario tratante.

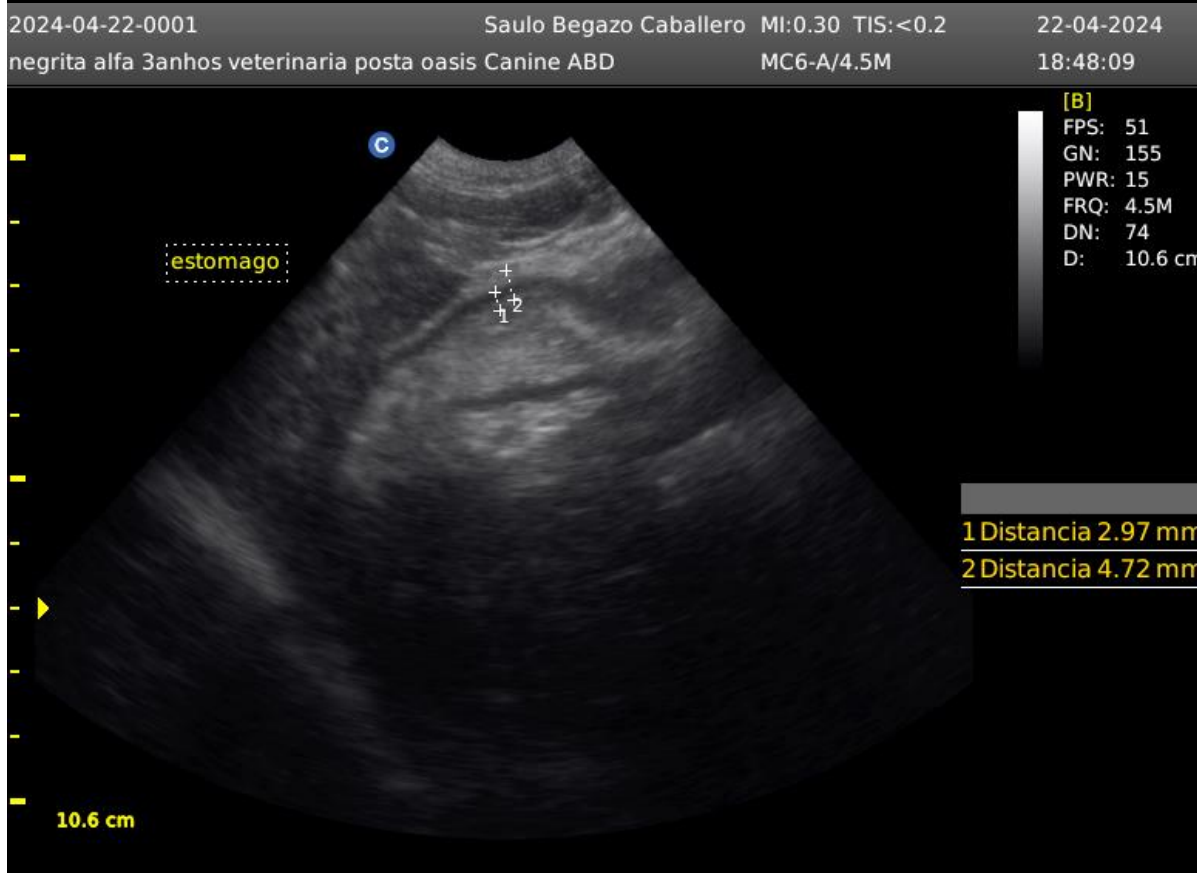
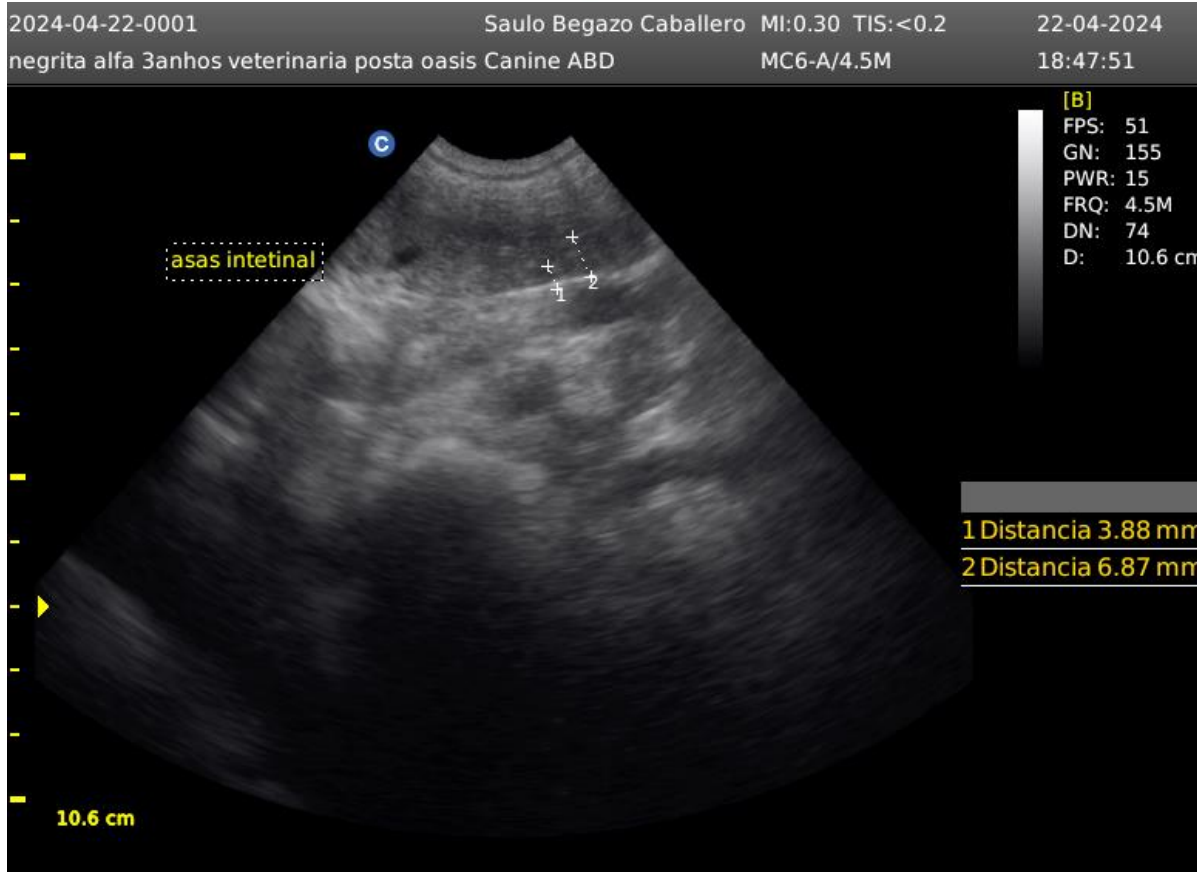


2024-04-22-0001 Saulo Begazo Caballero MI:0.30 TIS:<0.2 22-04-2024
negrita alfa 3anhos veterinaria posta oasis Canine ABD MC6-A/4.5M 18:45:22



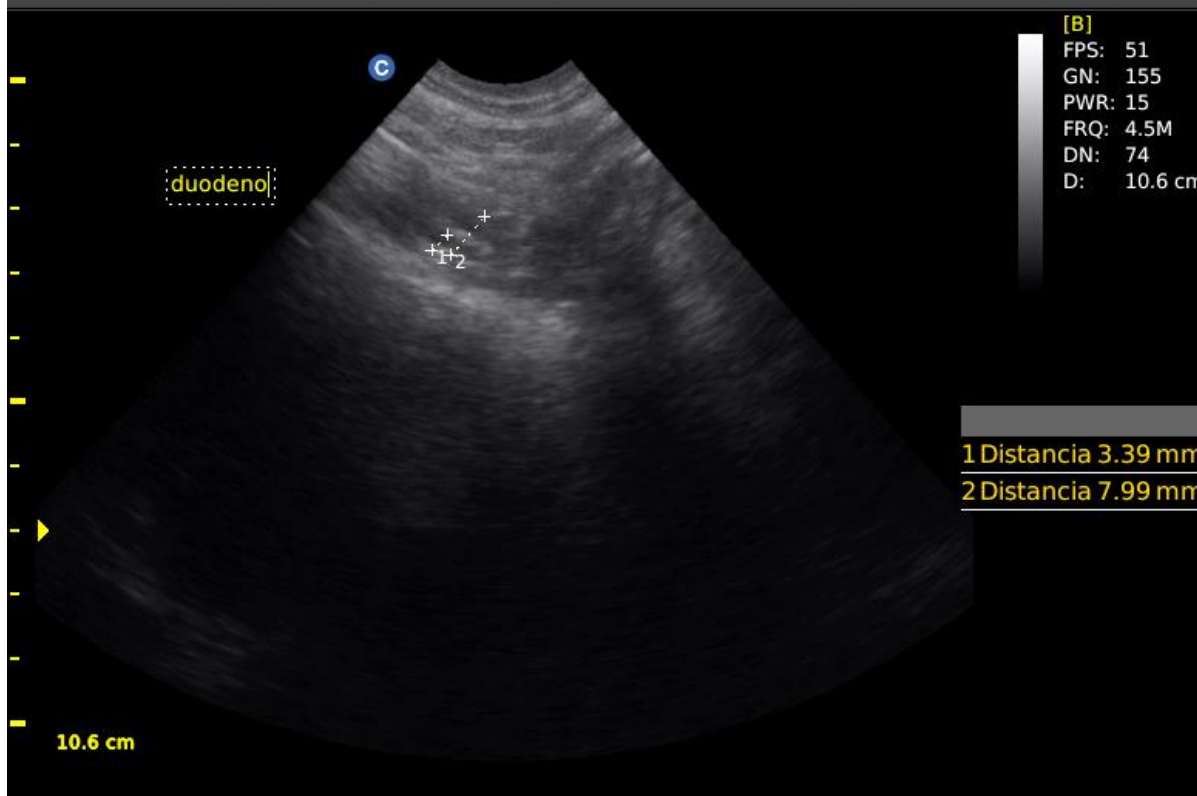
2024-04-22-0001 Saulo Begazo Caballero MI:0.30 TIS:<0.2 22-04-2024
negrita alfa 3anhos veterinaria posta oasis Canine ABD MC6-A/4.5M 18:46:19



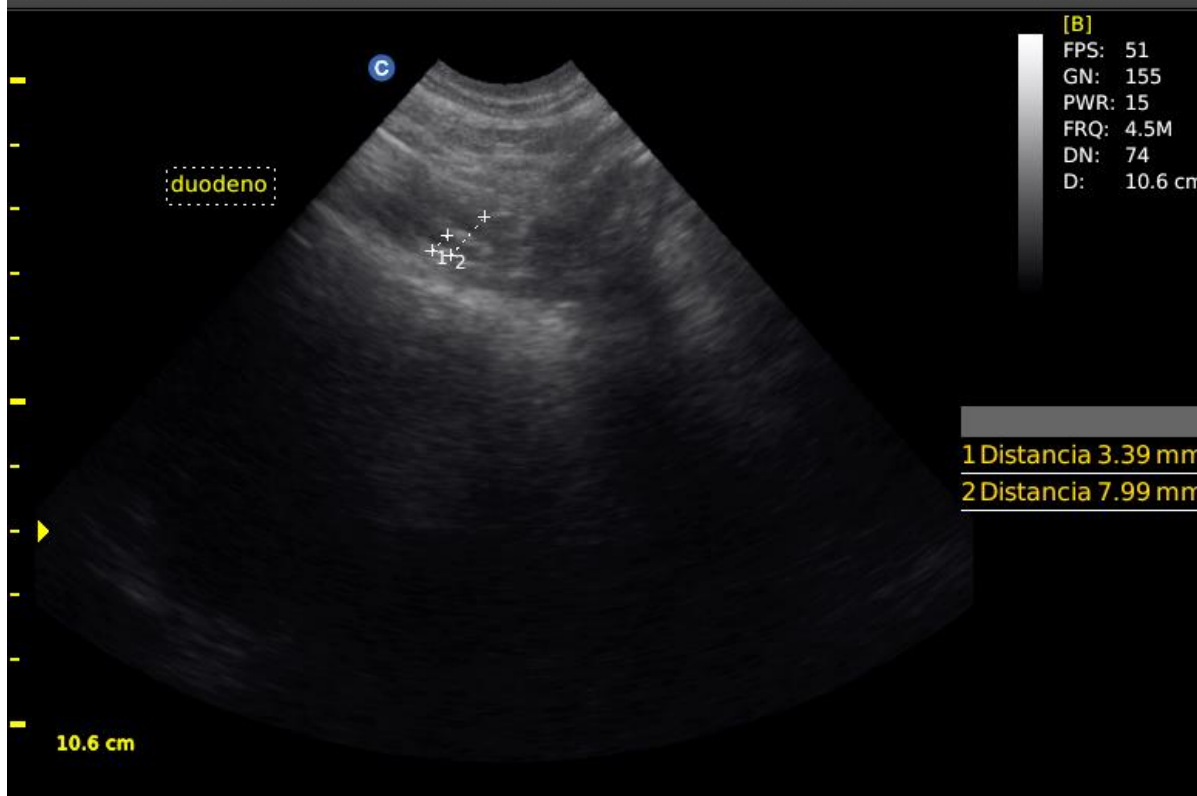




2024-04-22-0001 Saulo Begazo Caballero MI:0.30 TIS:<0.2 22-04-2024
negrita alfa 3anhos veterinaria posta oasis Canine ABD MC6-A/4.5M 18:49:11

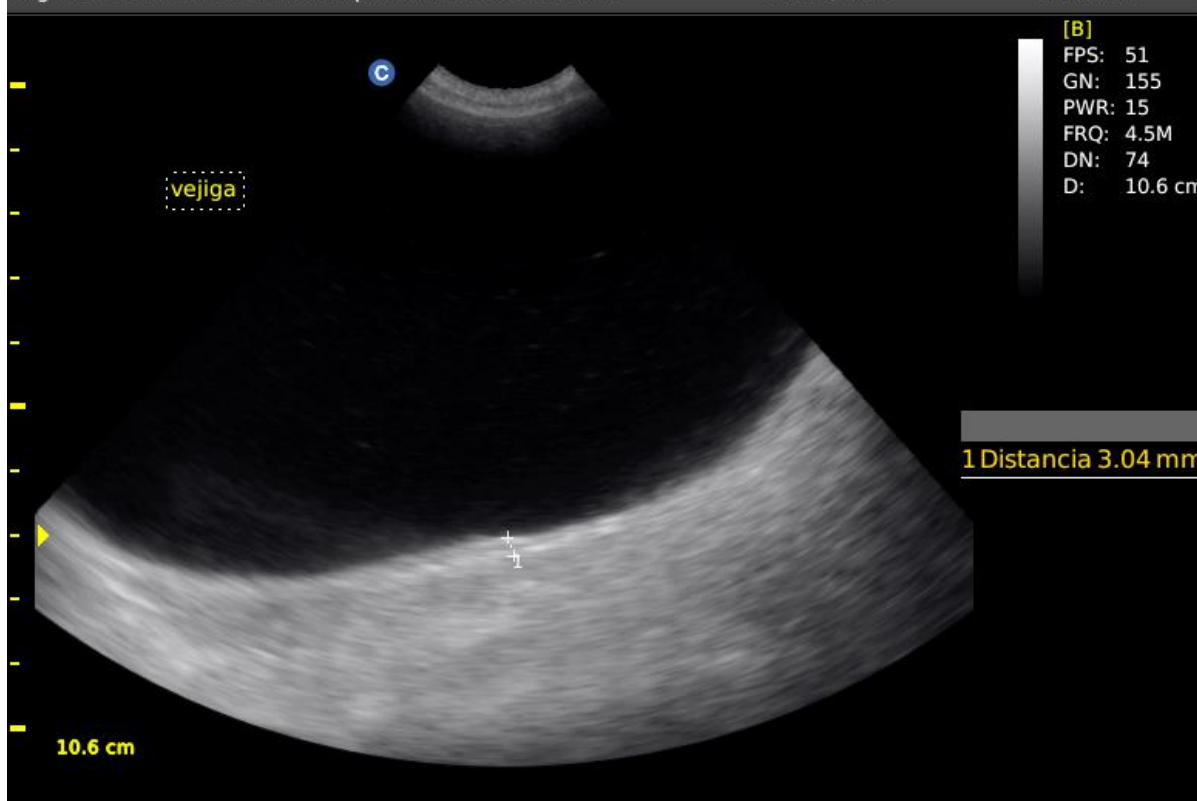

2024-04-22-0001 Saulo Begazo Caballero MI:0.30 TIS:<0.2 22-04-2024
negrita alfa 3anhos veterinaria posta oasis Canine ABD MC6-A/4.5M 18:50:25

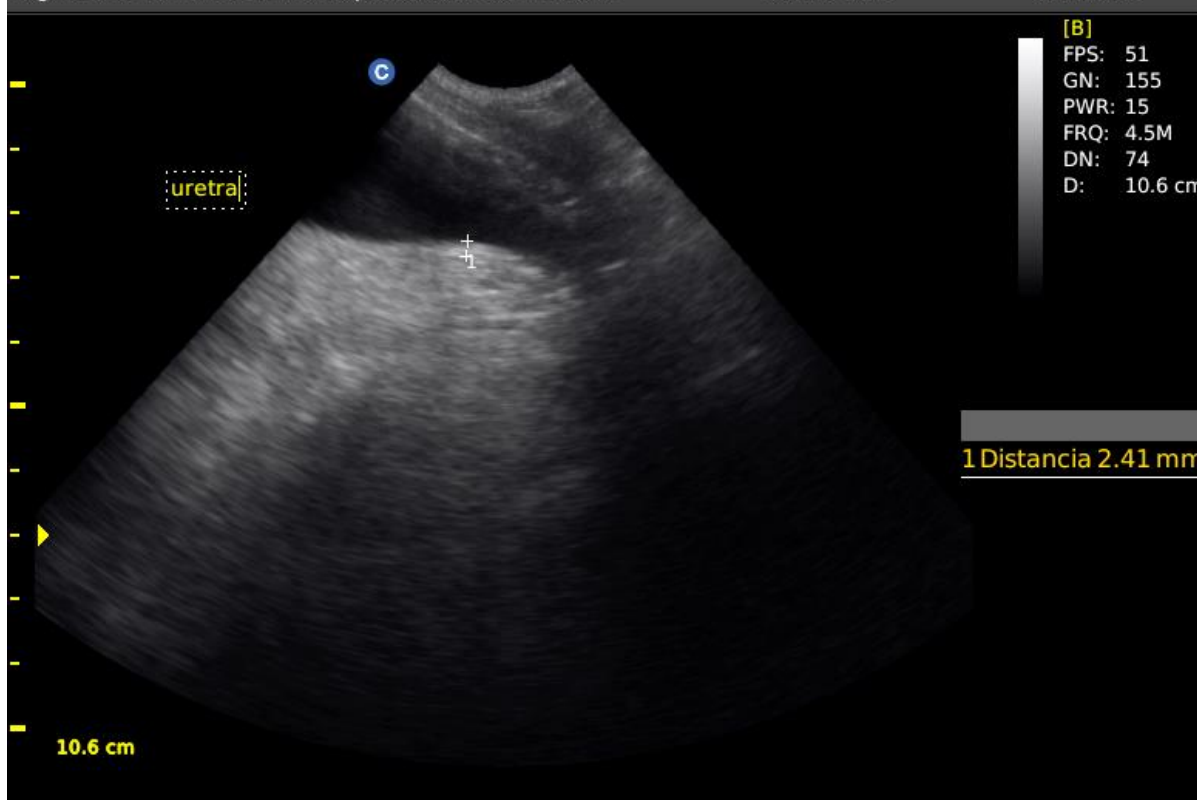




2024-04-22-0001 Saulo Begazo Caballero MI:0.30 TIS:<0.2 22-04-2024
negrita alfa 3anhos veterinaria posta oasis Canine ABD MC6-A/4.5M 18:41:45

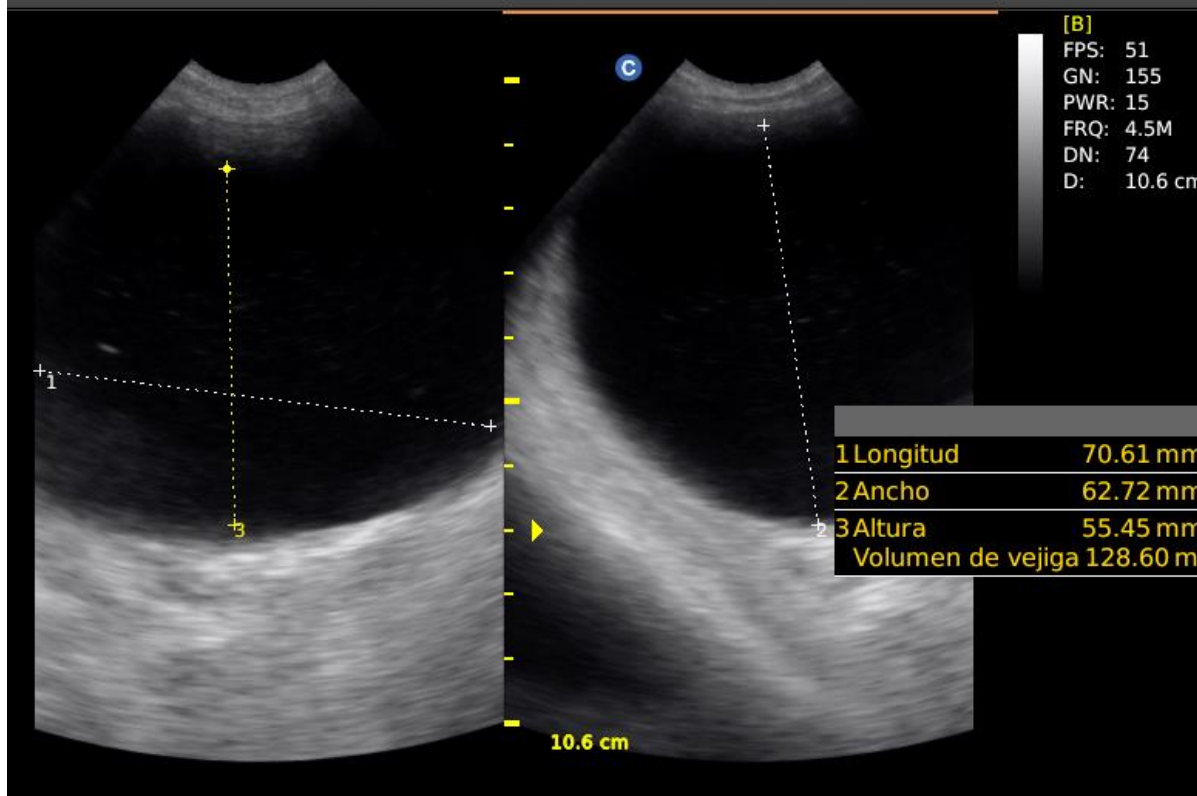


2024-04-22-0001 Saulo Begazo Caballero MI:0.30 TIS:<0.2 22-04-2024
negrita alfa 3anhos veterinaria posta oasis Canine ABD MC6-A/4.5M 18:42:02

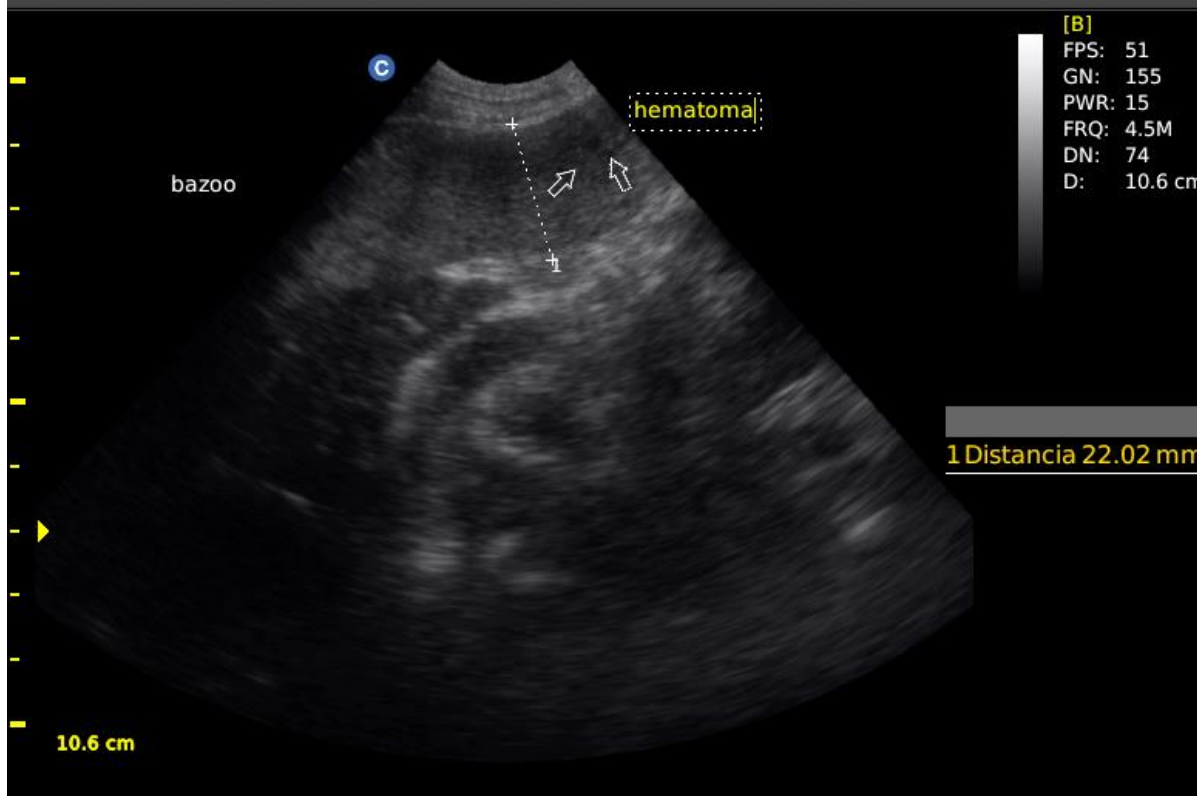




2024-04-22-0001 Saulo Begazo Caballero MI:0.30 TIS:<0.2 22-04-2024
negrita alfa 3anhos veterinaria posta oasis Canine ABD MC6-A/4.5M 18:43:06



2024-04-22-0001 Saulo Begazo Caballero MI:0.30 TIS:<0.2 22-04-2024
negrita alfa 3anhos veterinaria posta oasis Canine ABD MC6-A/4.5M 18:44:07





2024-04-22-0001

Saulo Begazo Caballero MI:0.30 TIS:<0.2

22-04-2024

negrita alfa 3anhos veterinaria posta oasis Canine ABD

MC6-A/4.5M

18:44:35

