



INFORME ECOGRAFICO

Propietario:		Raza:	<i>Mestizo</i>
Paciente:	<i>Boby</i>	Fecha:	<i>2 de abril</i>
Edad:	<i>14 años</i>	Hora:	<i>17:13 p.m.</i>
Sexo:	<i>Masculino</i>	Clínica :	<i>Posta oasis</i>
Especie:	<i>Canino</i>	Motivo de examen:	<i>Abdominal</i>

REPORTE:

Vejiga: con moderada distencion pared engrosada monolaminar y mucosa regular, con medida de 2.21mm. de espesor en pared dorsal, con presencia de sedimento mineral en base

Riñones:

- **Riñón izquierdo:** topografía, contornos y forma alterada, de un diámetro de 44.99mm de largo y 26.79mm. de largo. Con corteza hiperecogénica a comparación del hígado y medula anecoica, con relación cortico / medular poco diferenciable, con presencia de anillo corticomedular, bordes regulares y divertículos y vaso arcuatos no visibles con presencia de mineralizaciones
- **Riñón derecho** topografía, contornos y forma alterada, de un diámetro de 43.39mm de largo y 27.18mm. de largo. Con corteza hiperecogénica a comparación del hígado y medula anecoica, con relación cortico / medular poco diferenciable, con presencia de anillo corticomedular, bordes regulares y divertículos y vaso arcuatos no visibles con presencia de mineralizaciones

Bazo: con parénquima homogéneo, con eco textura gruesa y ecogenicidad normal con bordes agudos, tamaño y espesor a nivel del hilio esplénico 14.03mm

Hígado: con parénquima heterogéneo de eco textura granulosa gruesa y ecogenicidad aumentada a comparación del riñón y bazo con bordes romos y ligeramente ahusados sugerente a leve hepatopatía. Vesícula biliar con contenido anecogénico , distendida y pared de 2.25mm.



Glándula adrenal: con topografía normal parénquima hipoecogenico de tamaño de polo craneal y caudal de 3.30mm y 3.67mm de la glándula izquierda y 1.71mm y 2.46mm en glándula derecha sugerente a moderada adrenomegalia


Próstata: con topografía y forma alterada. Con parénquima heterogéneo con presencia de lesiones difusas con zonas anocogenicas sugerente a quistes prostáticos con contorno irregular, de tamaño de 48.98mm de largo y 35.87mm de ancho; aumentado de tamaño, sugerente a hiperplasia o metaplasia prostática

CONCLUSIONES:

- *Riñones con imágenes compatibles con presencia de nefritis – nefrosis – nefropatía, con presencia de mineralizaciones*
- *Hígado con imágenes compatibles con moderada hepatopatía*
- *Vejiga con imágenes compatibles con sedimento mineral*
- *Próstata con imágenes compatibles con hiperplasia o metaplasia prostática*
- *Glándulas adrenales compatibles con moderada adrenomegalia derecha*

RECOMENDACIONES:

Monitoreo ecográfico del sistema renal y hepático, exámenes de sangre y bioquímico y correlacionar hallazgos con historia del paciente, observación y queda a criterio medico el manejo del paciente



SAULO BEGAZO CABALLERO

C.M.V.P.8272

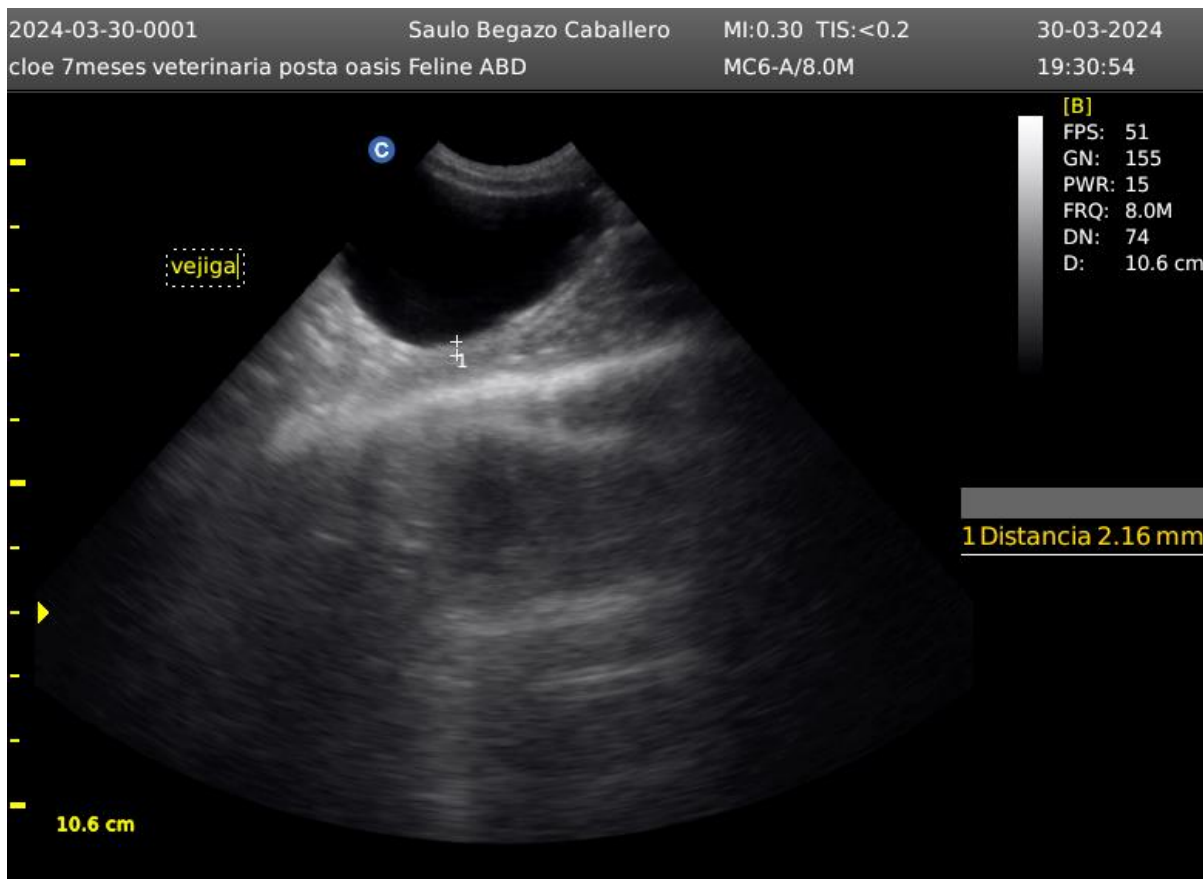
Médico veterinario y Zootecnista.

©Magister en Ciencias Veterinarias.

Especialista en Animales de Compañía

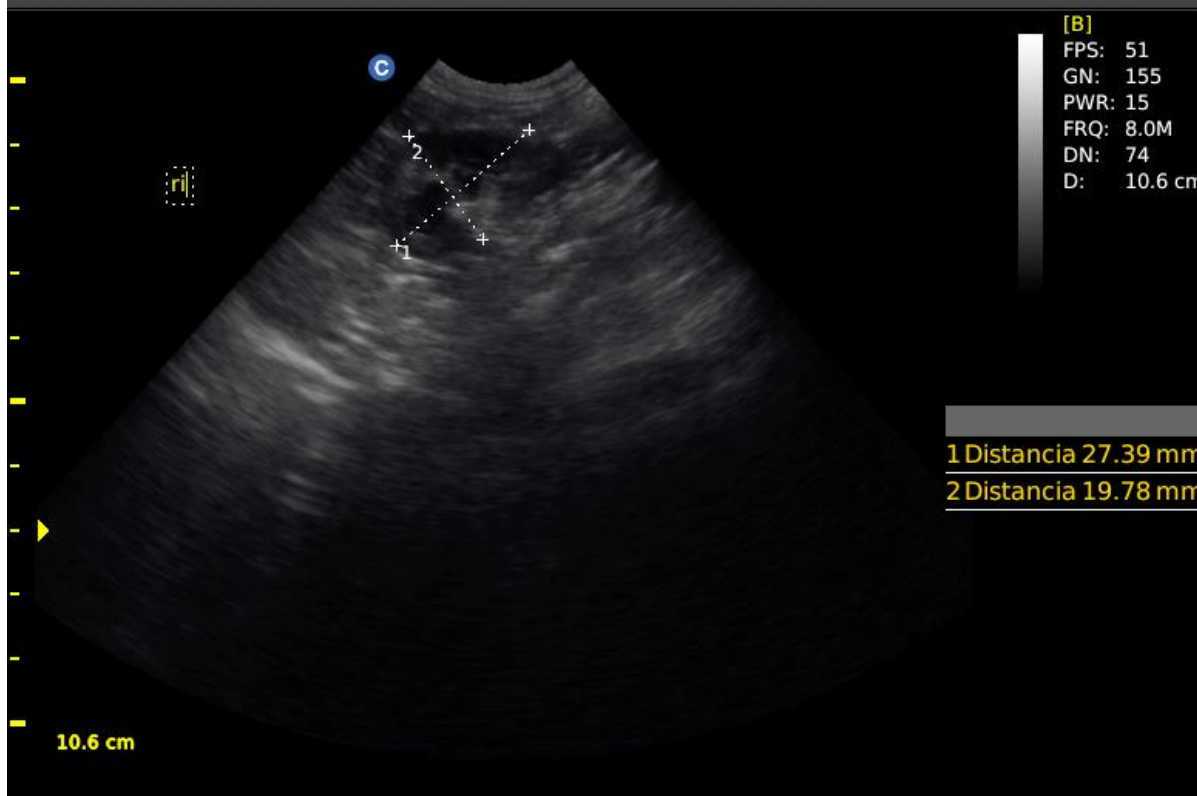


Nota: La ecografía es un método diagnóstico complementaria el cual debe ser interpretado por el médico tratante. Los posibles diferenciales detallados en los hallazgos son interpretación del ecografista, por lo que se recomienda que el médico tratante lea el reporte completo. El manejo medico es responsabilidad del médico veterinario tratante.

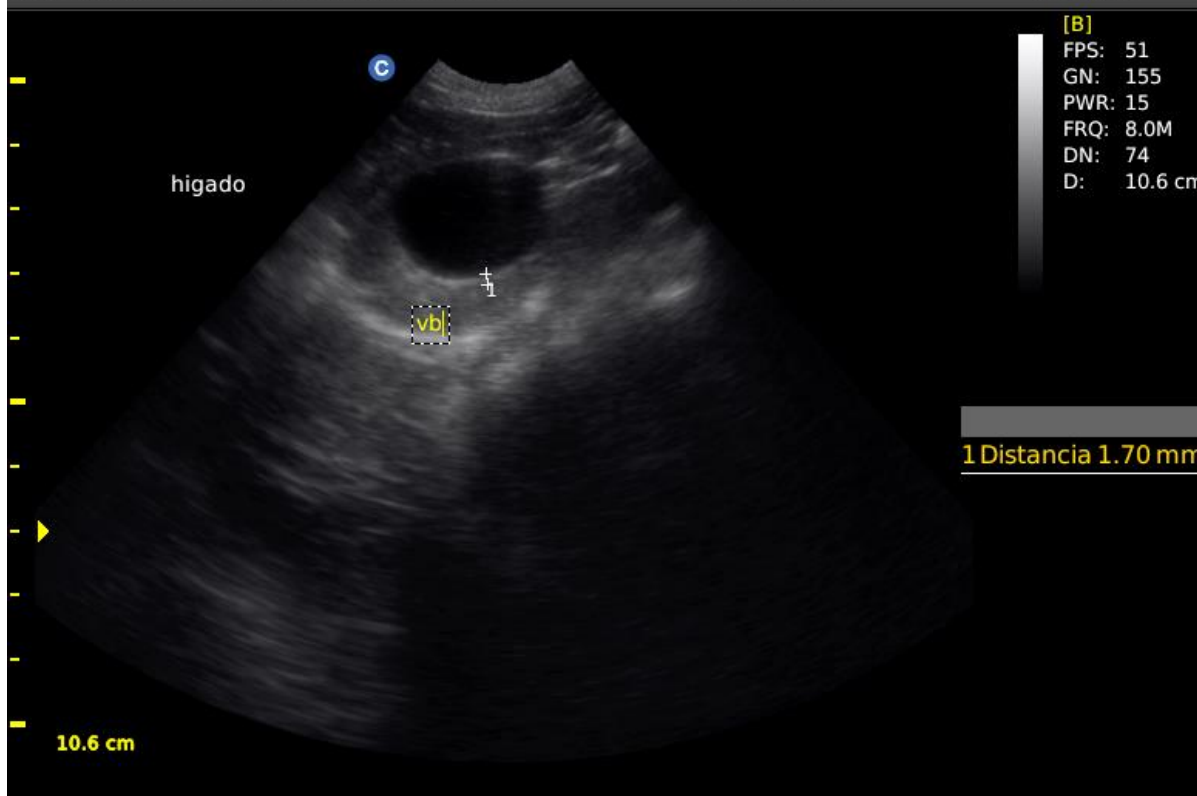



2024-03-30-0001 Saulo Begazo Caballero MI:0.30 TIS:<0.2 30-03-2024
cloe 7meses veterinaria posta oasis Feline ABD MC6-A/8.0M 19:31:20

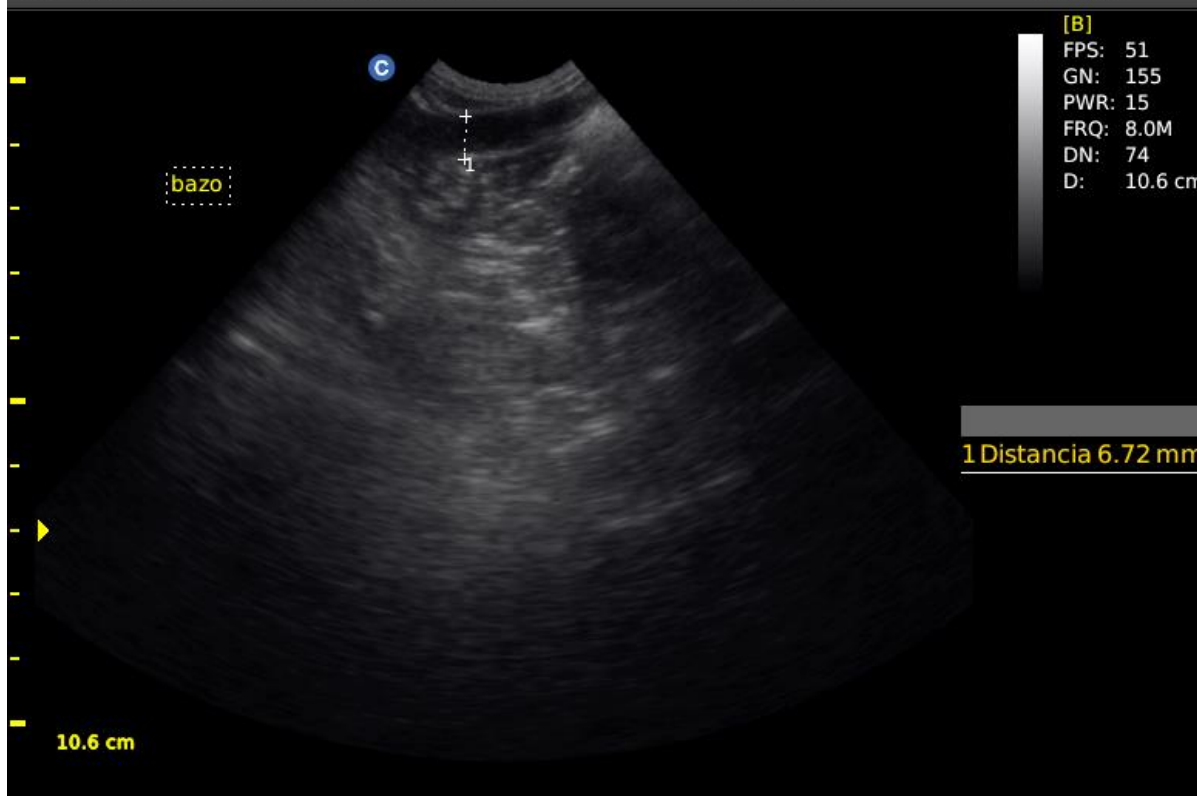


2024-03-30-0001 Saulo Begazo Caballero MI:0.30 TIS:<0.2 30-03-2024
cloe 7meses veterinaria posta oasis Feline ABD MC6-A/8.0M 19:31:42

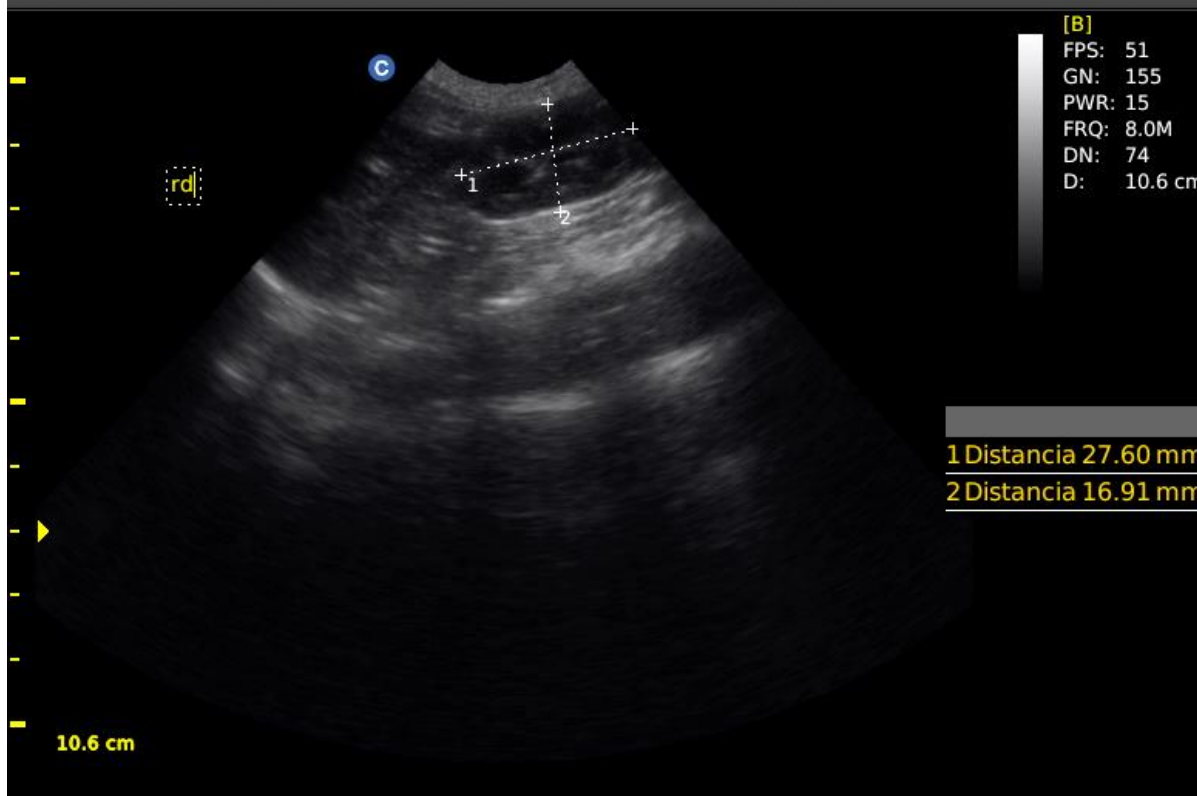




2024-03-30-0001 Saulo Begazo Caballero MI:0.30 TIS:<0.2 30-03-2024
cloe 7meses veterinaria posta oasis Feline ABD MC6-A/8.0M 19:31:57

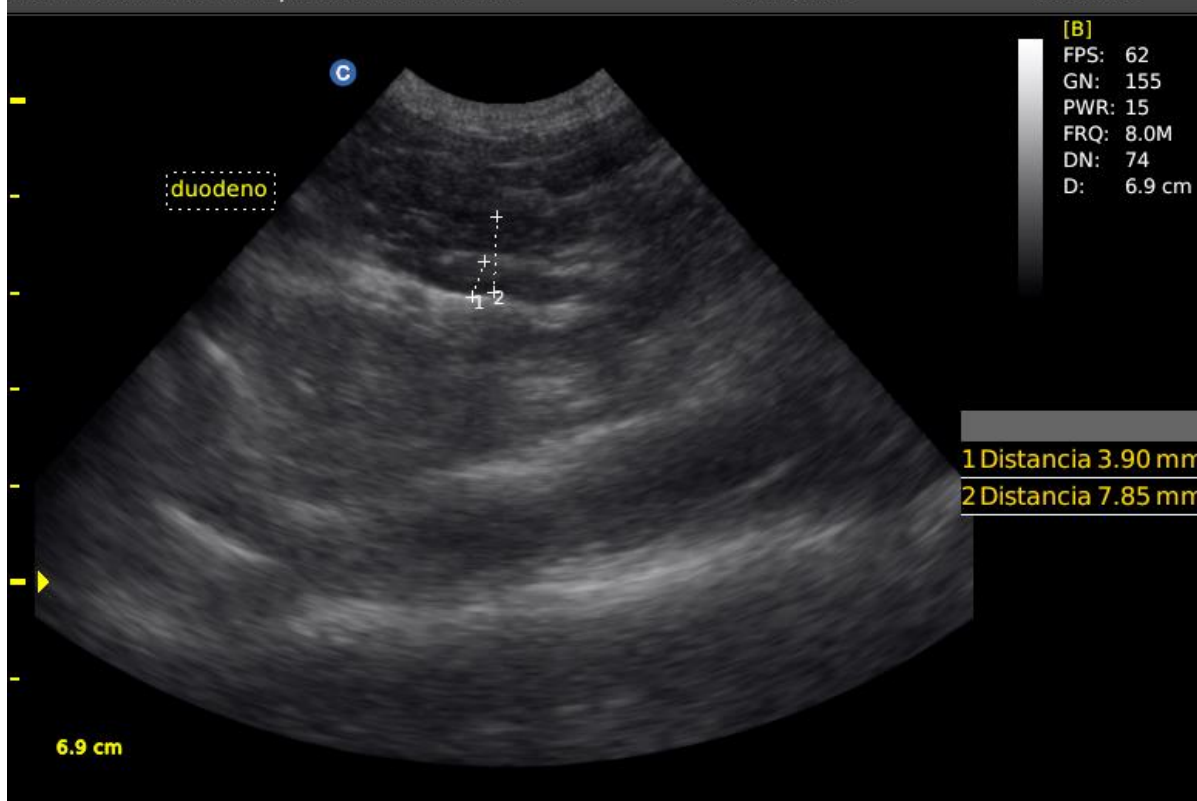


2024-03-30-0001 Saulo Begazo Caballero MI:0.30 TIS:<0.2 30-03-2024
cloe 7meses veterinaria posta oasis Feline ABD MC6-A/8.0M 19:32:23





2024-03-30-0001 Saulo Begazo Caballero MI:0.40 TIS:<0.2 30-03-2024
cloe 7meses veterinaria posta oasis Feline ABD MC6-A/8.0M 19:32:51



2024-03-30-0001 Saulo Begazo Caballero MI:0.40 TIS:<0.2 30-03-2024
cloe 7meses veterinaria posta oasis Feline ABD MC6-A/8.0M 19:33:19

