



INFORME CITOLOGICO

05/09/2023

Especie: CANINO

Raza: MESTIZO

Propietario:

Médico: CESAR A.

HC:

Nombre: OSO

Sexo: MACHO

Edad: 2 AÑOS

ANTECEDENTES: Paciente presenta sangrado nasal y secreción nasal purulenta desde hace unos meses. Se observa en paladar duro deformación.

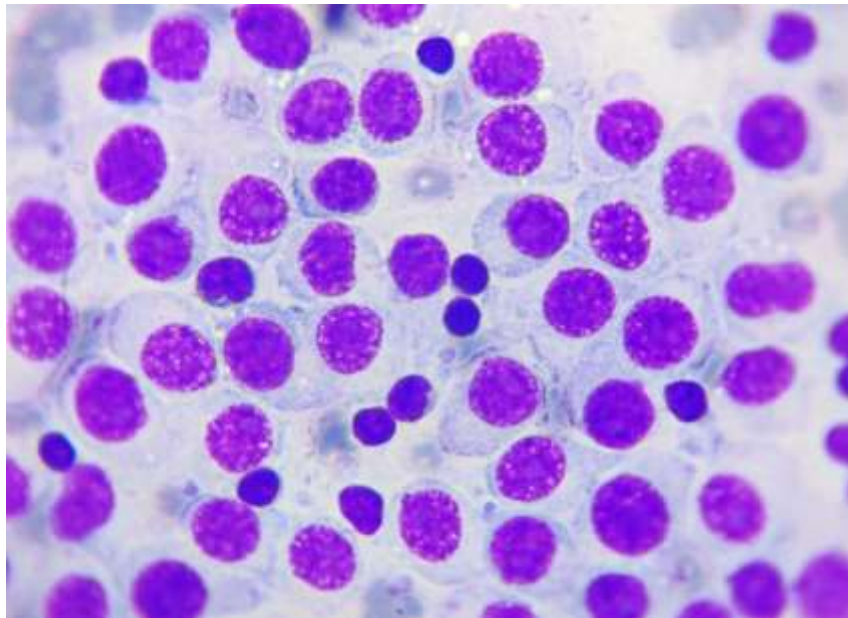
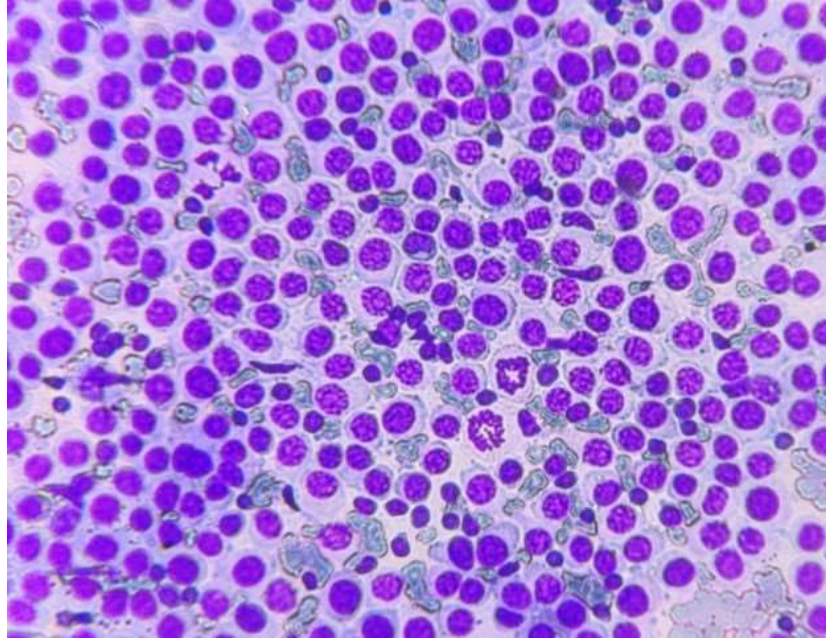
DESCRIPCION: Se observa en un fondo eritrocitario células de nucleos redondos excentricos en mayor porcentaje y centrales con patron de cromatina finamente puntuada. Citoplasma ligeramente basofilo y vacuolas citoplasmaticas. Celulas presentan anisocitosis, anisocariosis. Presencia de mitosis y mitosis aberrantes. Hay presencia de linfocitos maduros y algunos plasmocitos.

DIAGNOSTICO CITOLOGICO

COMPATIBLE: Tumor Venéreo Transmisible (TVT) sub tipo mixto.

COMENTARIO: Se recomienda el uso de Doxorrubicina. El tratamiento queda a criterio del médico.

CARLOS E. QUINTANILLA H.
CMVP 7790



CARLOS E. QUINTANILLA H.
CMVP 7790

