



INFORME CITOLOGICO

05/09/2023

Especie: CANINO

Raza: PPSP

Propietario:

Médico: CESAR A.

HC:

Nombre: LUCERITO

Sexo: HEMBRA

Edad: 12 AÑOS

ANTECEDENTES: Paciente presenta masa en zona mamaria. De consistencia dura y un poco adherida.

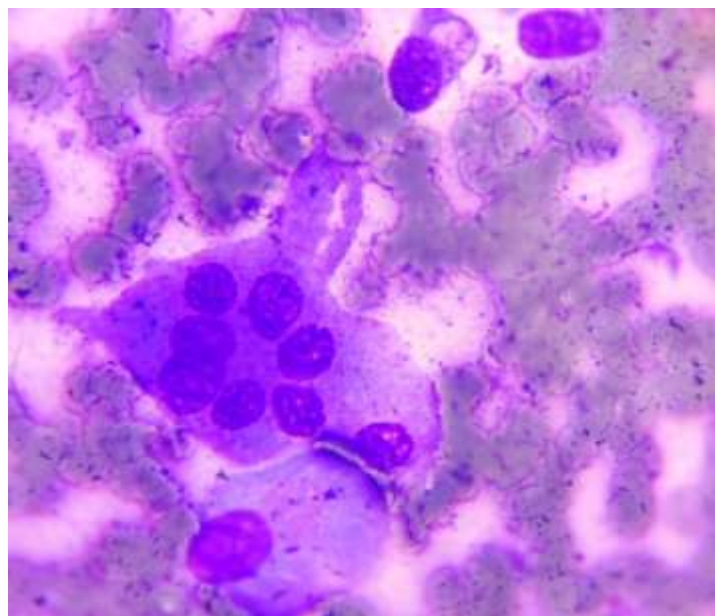
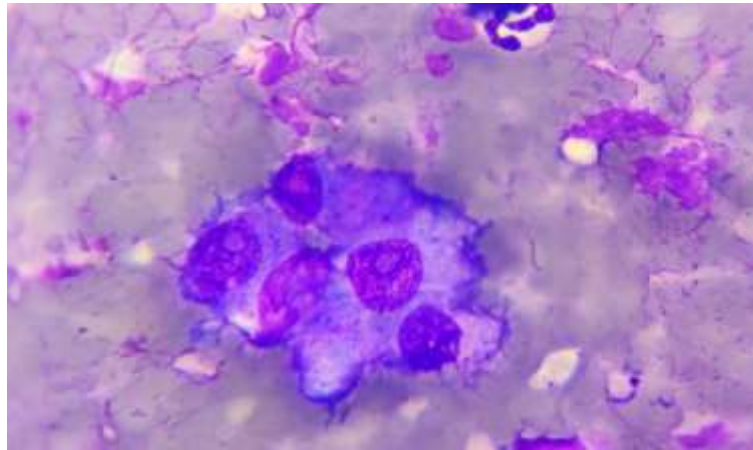
DESCRIPCION: Se observa en un fondo eritrocitario células epiteliales del estrato basal con núcleos redondos, cromatina densa, relación N:C alta. También se observan células de núcleos redondos - ovalados excéntricos y perforantes con patrón de cromatina reticular. Citoplasma ligeramente basófilo. Presencia de células multinucleadas. Células presentan anisocitosis, anisocariosis moderada. Células presentan 1 - 2 nucleolos.

DIAGNOSTICO CITOLOGICO

COMPATIBLE: Neoplasia mesenquimal (Sarcoma).

COMENTARIO: Se recomienda biopsia para estudio histopatológico. El tratamiento queda a criterio del médico.

CARLOS E. QUINTANILLA H.
CMVP 7790



CARLOS E. QUINTANILLA H.
CMVP 7790

