

Paciente: China Santiago

Sexo: Hembra Especie: Felino Edad: 6 años

Propietario: Ana Santiago


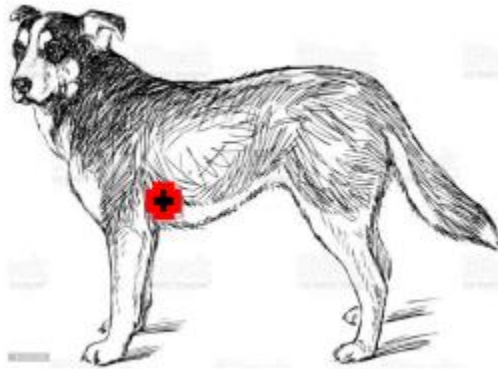
Veterinaria: Posta Oasis SJL

Número de orden: 3217

Fecha: 24 DE FEBRERO DE 2024

## HISTOPATOLOGÍA

### 1. UBICACIÓN ANATÓMICA DE LA LESIÓN:



### 2. DESCRIPCIÓN MACROSCÓPICA:

Masa en cadena mamaria. Historia de masas mamarias previas. La muestra se recibe en recipiente con formol al 10%.

### 3. DIAGNÓSTICO PRESUNTIVO:

**COMEDOCARCINOMA MAMARIO GRADO II – GRADO MODERADO**

### 4. HALLAZGOS MICROSCÓPICOS:

La muestra está conformada por tejido de apariencia mamaria neoplásica que se muestran como un tejido muy proliferativo que coloniza la zona superficial de la muestra dejando atrás grandes zonas de necrosis. Las células muestran pleomórficas con nucleolosis un citoplasma claro, vacuolado y forman acinos con otras zonas sólidas. Índice mitótico con hasta 42 mitosis por objetivo de 40X. Leve arquitectura tubular. Abundantes émbolos con células metastásicas en vasos linfáticos. No se observan microorganismos.

ATENTAMENTE



Juan Manuel Lajara Larrea  
CMVP 4973



Paciente: China Santiago

Sexo: Hembra Especie: Felino Edad: 6 años

Propietario: Ana Santiago

Veterinaria: Posta Oasis SJL

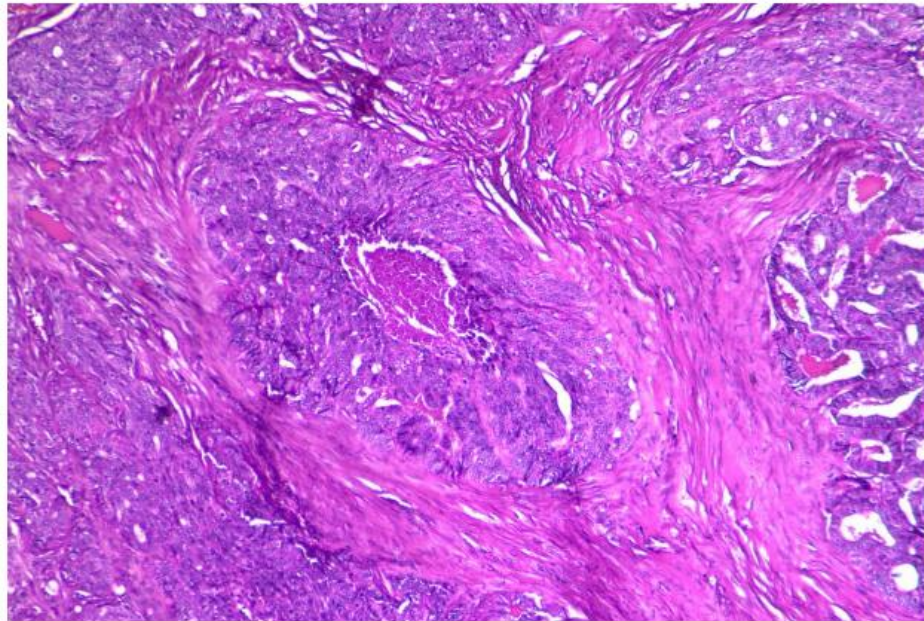
Número de orden: 3217

Fecha: 24 DE FEBRERO DE 2024

## 5. RECOMENDACIONES Y COMENTARIOS:

Neoplasia maligna de grado medio. El tratamiento queda a criterio total del profesional a cargo del caso.

### MICROFOTOGRAFÍA



ATENTAMENTE

Juan Manuel Lajara Larrea  
CMVP 4973

