

Paciente: Simoneta
Edad: 3 años
Especie: Felino
Sexo: Hembra

Raza: Siames
Propietario: Merli Castillo
Veterinaria: Animal Club
Doctor(a): Infantes

Fecha: martes, 2 de Julio de 2024

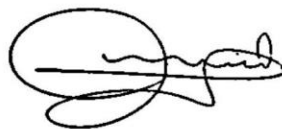
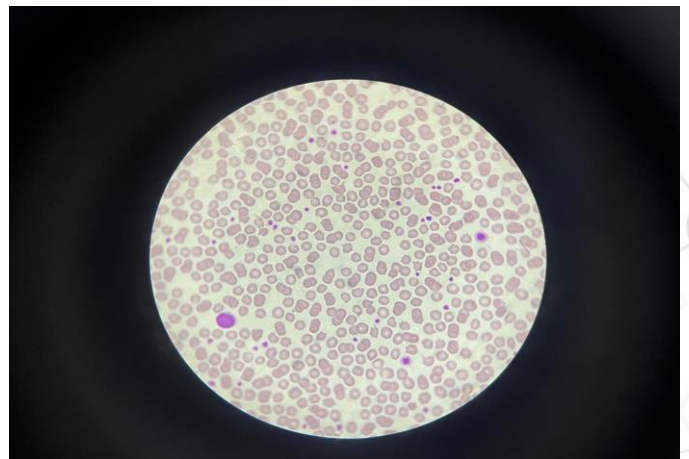
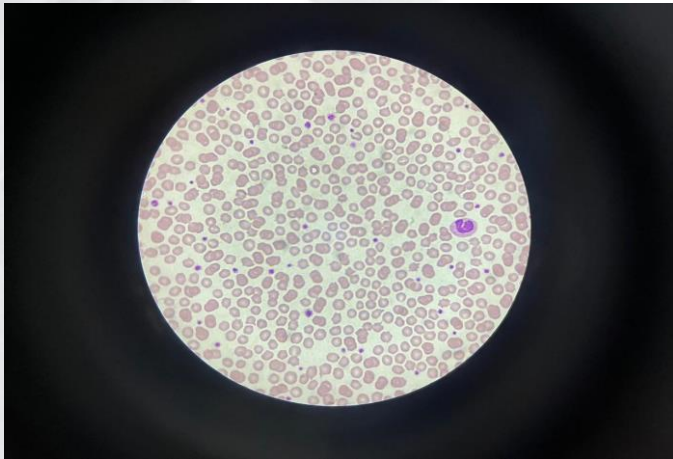
Citología Sanguínea

Antecedentes:

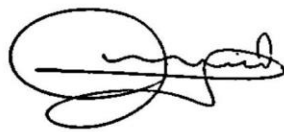
Observaciones:

No se observaron cuerpos de inclusion compatibles con Hemoparasitos, macroplaquetas +, ligera anisocitosis, pilas globulares +, células de la línea blanca morfológicamente normales.

Imágenes



Luis Martín Apolaya Gouro
Médico Veterinario Zootecnista
CMVP 4751



Luis Martín Apolaya Gouro
Médico Veterinario Zootecnista
CMVP 4751