

SERVICIO DE ECOGRAFÍA

DATOS DEL PACIENTE

NOMBRE	KALESSI	RAZA	GOLDEN RETRIEVER
ESPECIE	CANINO	EDAD	4 AÑOS
PROPIETARIO	FAM. PEÑA	FECHA	11/07/2024
M.V. SOLICITANTE	CENTRO VETERINARIO ANIMAL CLUB		
REGION	ABDOMINAL		

HÍGADO: Presenta parénquima homogéneo, de ecogenicidad hipoecoico, de ecotextura de granulación gruesa, de bordes cortantes, venas hepáticas y venas portas de tamaños conservado. Se sugiere corroborar los hallazgos con análisis sanguíneos correspondientes, se deja a criterio de médico tratante.

VESÍCULA BILIAR: Presenta contenido anecoico, leve distensión, de 1.98 mm de grosor de pared y diámetro transversal de 17.34 mm. Se sugiere complementar los hallazgos con bioquímica sanguínea correspondiente, se deja a criterio de médico tratante.

BAZO: Presenta parénquima homogéneo, de ecogenicidad hipoecoica, de ecotextura de granulación fina, con espesor de 10.41 mm en el hilio, sin alteración en cápsula esplénica, de bordes cortantes. Se sugiere corroborar los hallazgos con análisis sanguíneos correspondientes, se deja a criterio de médico tratante.

ESTÓMAGO: Imagen gástrica con moderada distensión luminal, pared de 2.68 mm de grosor. Contenido patrón alimenticio con presencia de una estructura de interfase hiperecogénica de 12.54 mm aproximadamente que genera sombra acústica sucia sugerente a alimento sólido. Se sugiere realizar control ecográfico dentro de 24 a 48 horas en ayunas. Se deja a criterio de médico tratante.

INTESTINOS: Grosor de pared de duodeno descendente de 5.20 mm de diámetro, peristaltismo conservado, contenido patrón mucoso, de leve distensión luminal. Yeyuno de 2.97 mm de diámetro. Colon de 2.05 mm.

RIÑÓN DERECHO: Presenta 58.88 mm de diámetro longitudinal por 34.02 mm de espesor, y corteza renal de 6.45 mm de diámetro, de ecogenicidad cortical hipoecoico, de ecogenicidad de médula anecoico, diferenciación cortico medular conservada, de bordes regulares, pelvis y divertículos sin alteraciones evidentes. Se sugiere corroborar los hallazgos con bioquímica sanguínea correspondiente. Se deja a criterio de médico tratante.

RIÑÓN IZQUIERDO: Presenta 63.52 mm de diámetro longitudinal por 34.54 mm de espesor, y corteza renal de 6.73 mm de diámetro, de ecogenicidad cortical hipoecoico, de ecogenicidad de médula anecoico, diferenciación cortico medular conservada, de bordes regulares, pelvis y divertículos sin alteraciones evidentes. Se sugiere corroborar los hallazgos con bioquímica sanguínea correspondiente. Se deja a criterio de médico tratante.

VEJIGA: Topografía conservada, con moderada distensión luminal, pared de 2.73 mm, contenido anecoico, trígono vesical anecoico. Se sugiere corroborar los hallazgos ecográficos con uroanálisis correspondiente, se deja a criterio de médico tratante.

PÁNCREAS: Presenta parénquima homogéneo, de ecogenicidad hipoecoico (isoecoico al mesenterio que lo rodea), de 5.60 mm de grosor en el lóbulo derecho, de ecotextura granular fina. Se sugiere corroborar hallazgos con SNAP cPL (lipasa pancreática específica canina) ya que solo el 60% de las pancreatitis son diagnosticadas por ecografía. Se deja a criterio de médico tratante.

GLÁNDULA ADRENAL IZQUIERDA: Presenta parénquima homogéneo, de ecogenicidad hipoecoica, de 3.32 mm de grosor en el polo craneal, .300 mm de grosor en el polo caudal, de ecotextura granular fina, de bordes regulares.

GLÁNDULA ADRENAL DERECHA: Presenta parénquima homogéneo, de ecogenicidad hipoecoica, de 3.20 mm de grosor en el polo craneal, 3.40 mm de grosor en el polo caudal, de ecotextura granular fina, de bordes regulares.

OVARIO DERECHO: Presenta parénquima homogéneo, de ecogenicidad hipoecoica, de 8.86 mm x 7.05 mm, de ecotextura granular fina, de bordes regulares.

OVARIO IZQUIERDO: Presenta parénquima homogéneo, de ecogenicidad hipoecoica, de 13.16 mm x 7.53 mm, de ecotextura granular fina, de bordes regulares.

NO PRESENTA LÍQUIDO LIBRE EN CAVIDAD ABDOMINAL AL MOMENTO DEL ESTUDIO.

CONCLUSIONES:

- 1. ESTÓMAGO: PRESENTA MODERADA DISTENSIÓN LUMINAL DE CONTENIDO PATRÓN ALIMENTICIO CON PRESENCIA DE UNA ESTRUCTURA DE INTERFASE HIPERECOGÉNICA DE 12.54 MM APROXIMADAMENTE QUE GENERA SOMBRA ACÚSTICA SUCIA SUGERENTE A ALIMENTO SÓLIDO. SE SUGIERE REALIZAR CONTROL ECOGRÁFICO DENTRO DE 24 A 48 HORAS EN AYUNAS. SE DEJA A CRITERIO DE MÉDICO TRATANTE.**
- 2. NO PRESENTA LÍQUIDO LIBRE EN CAVIDAD ABDOMINAL AL MOMENTO DEL ESTUDIO.**
- 3. RESTO DE ÓRGANOS ABDOMINALES EVALUADOS ECOGRÁFICAMENTE NORMALES.**

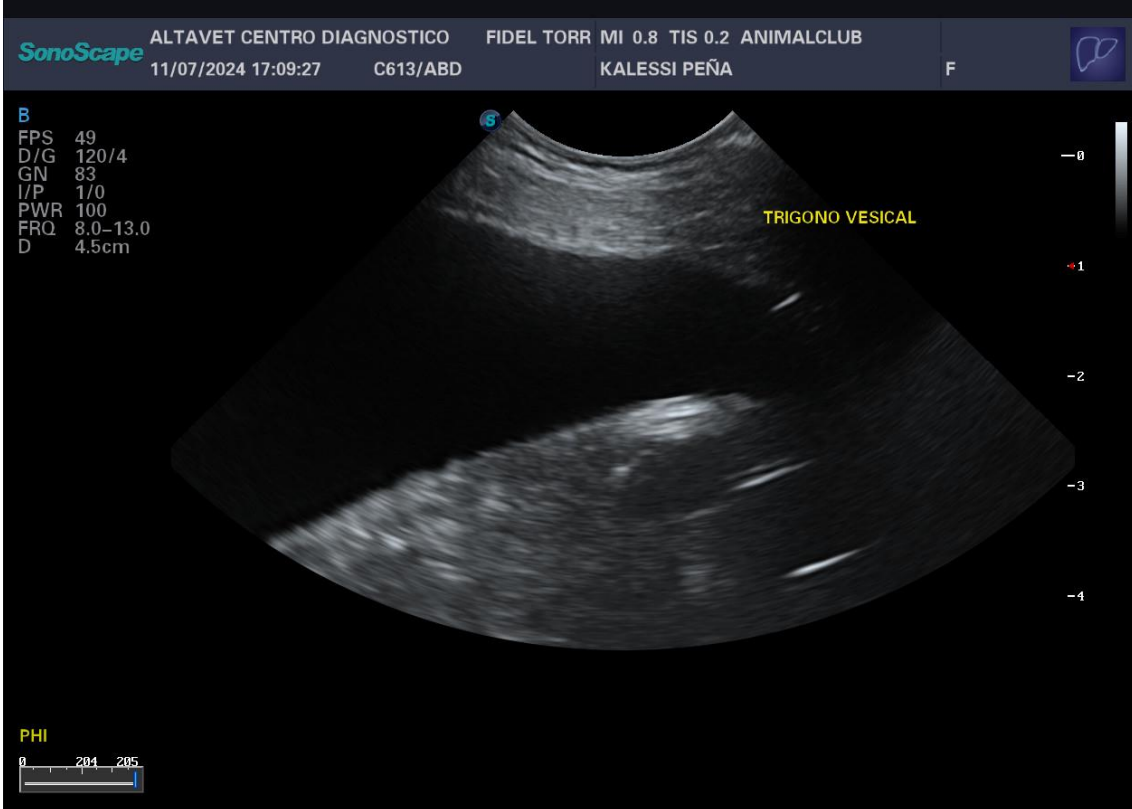
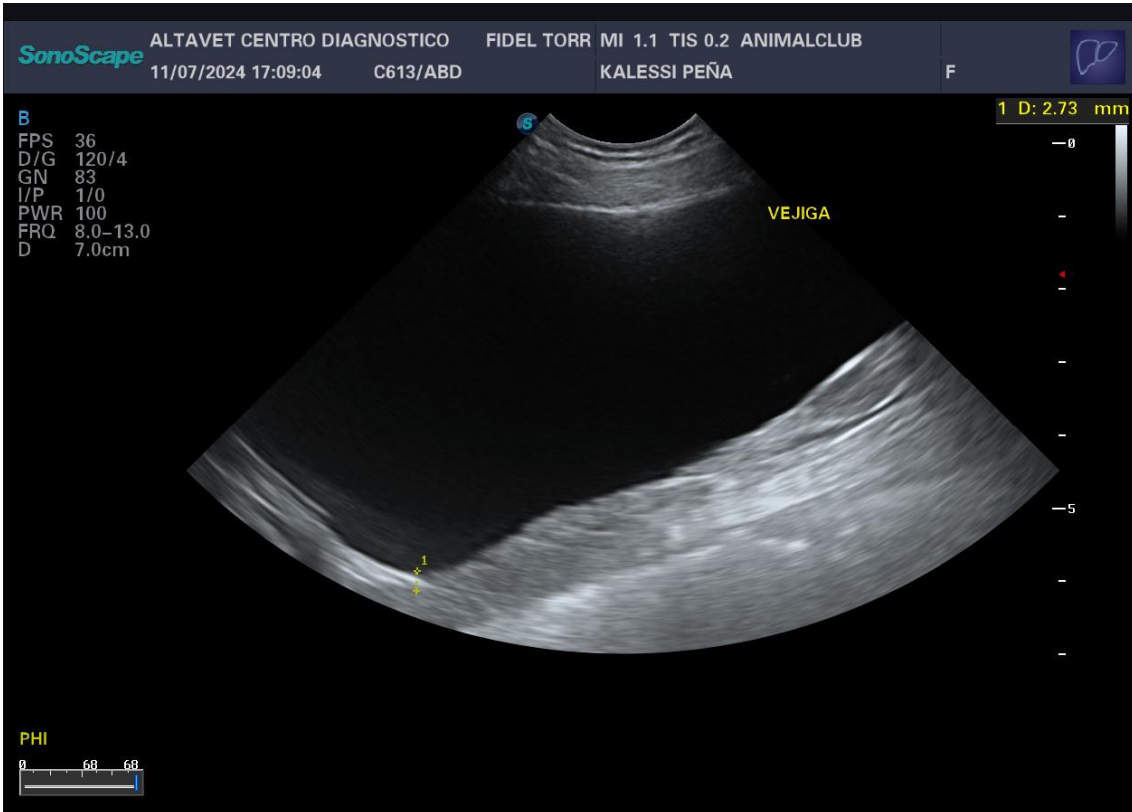
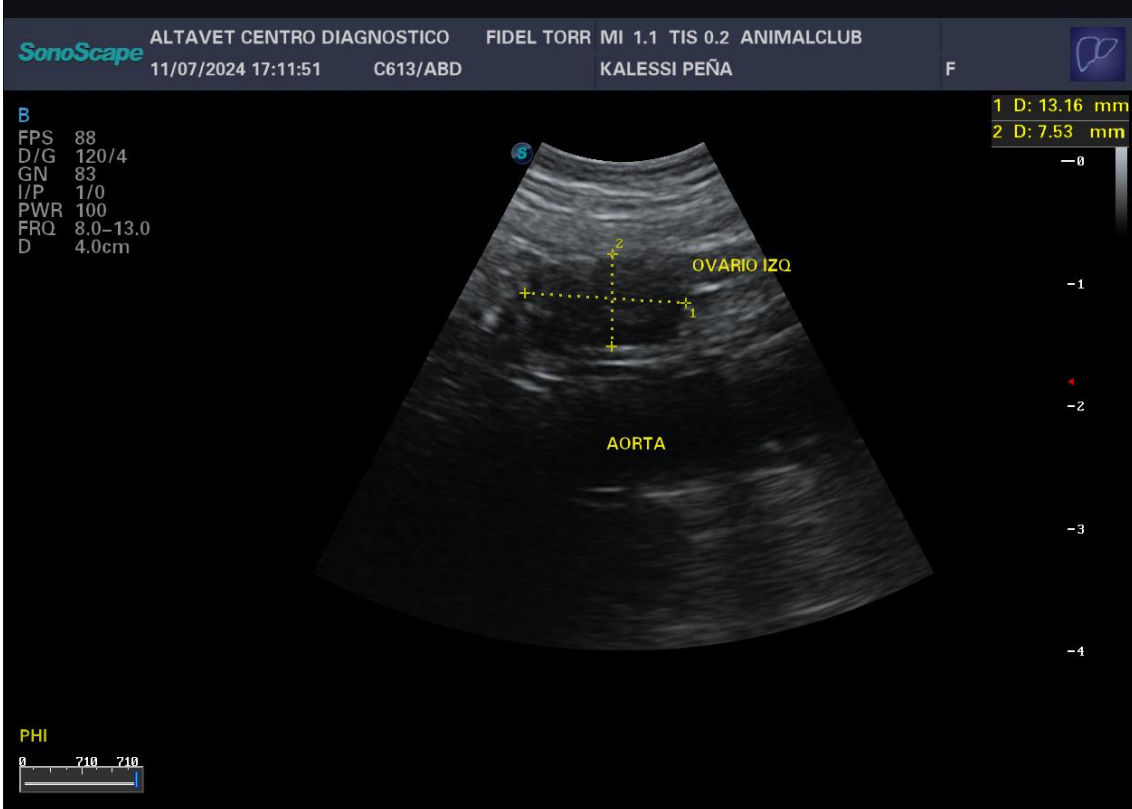
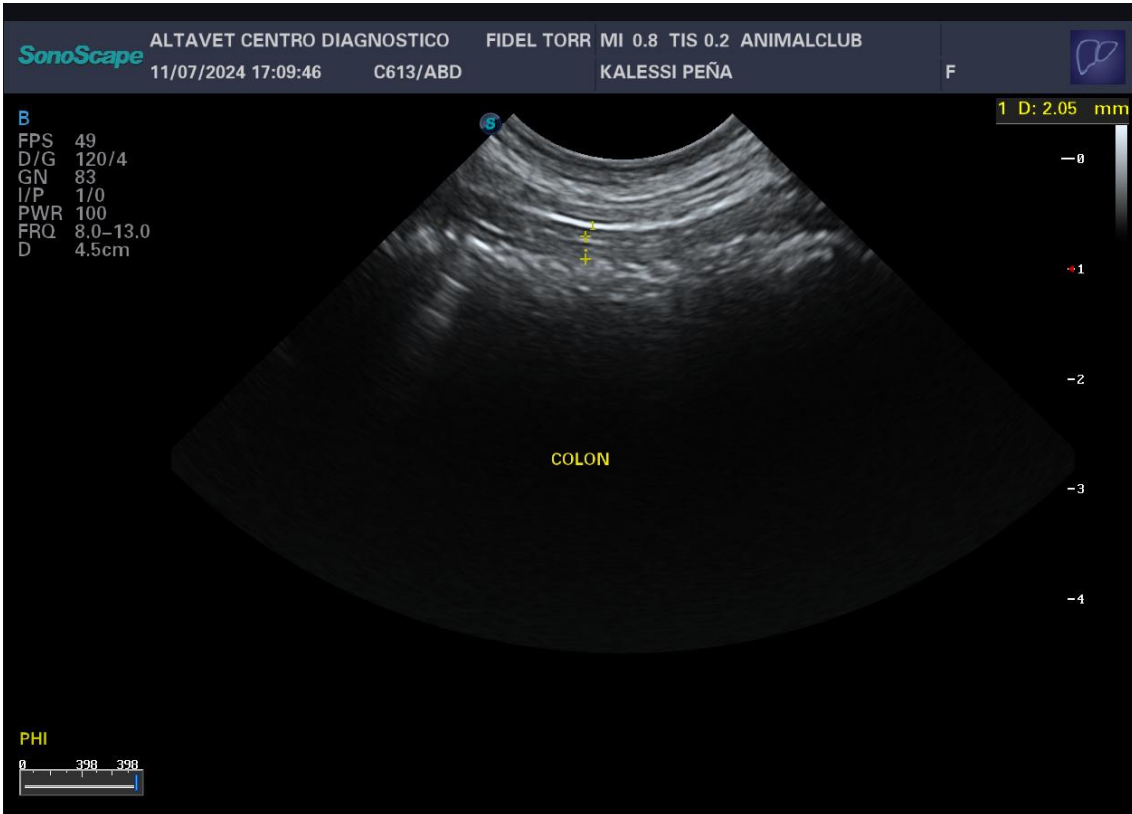
M.V.Z. DIPL. HAROLD A. ALTAMIRANO GUZMÁN
CMVP: 7765

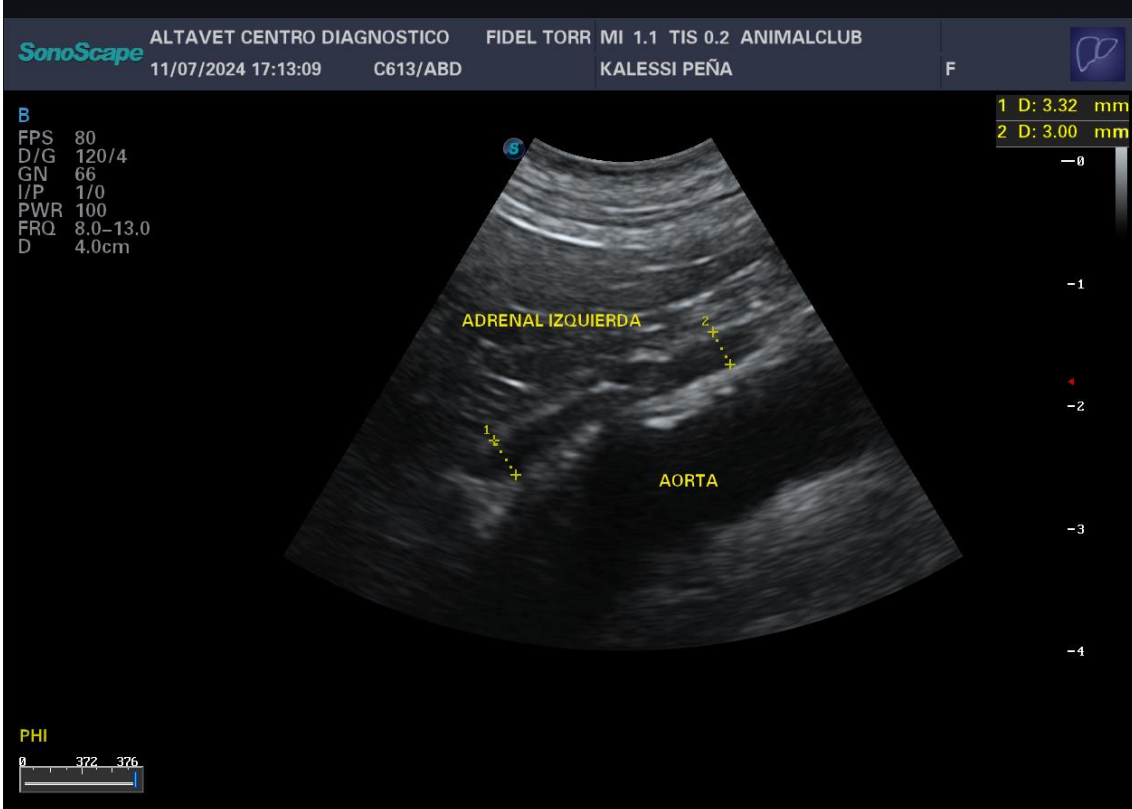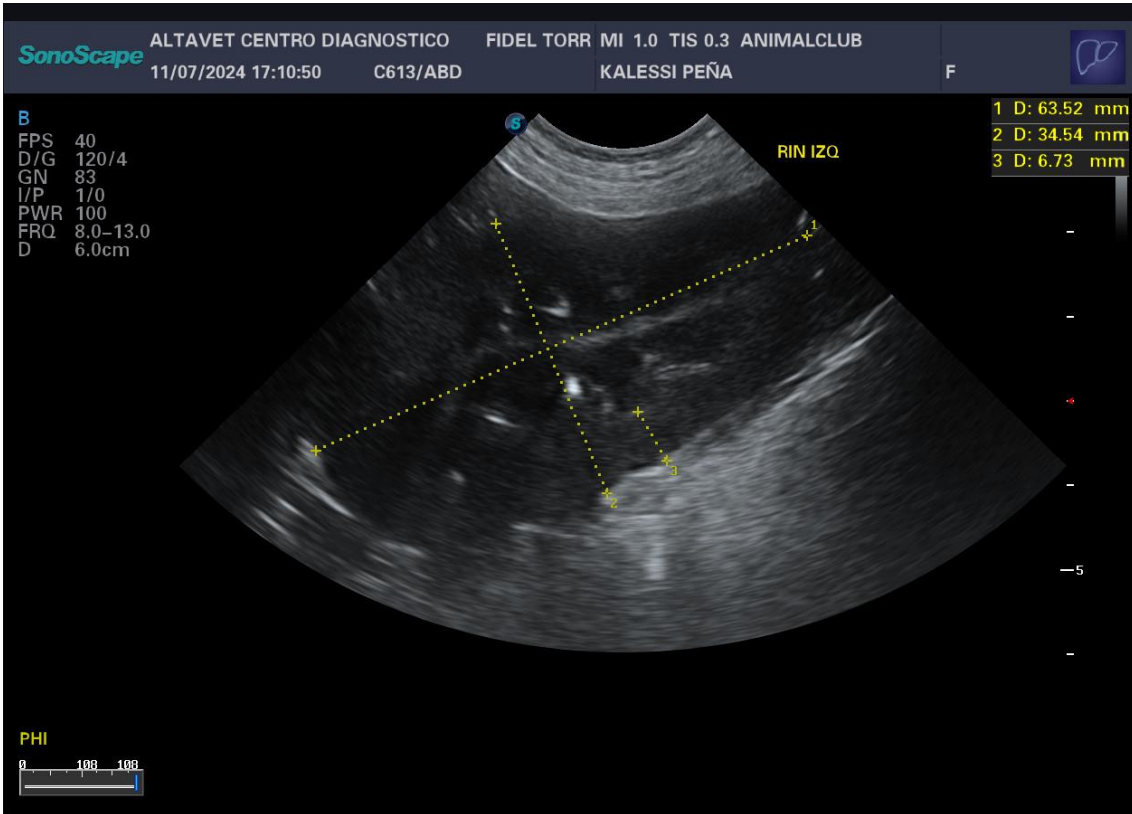


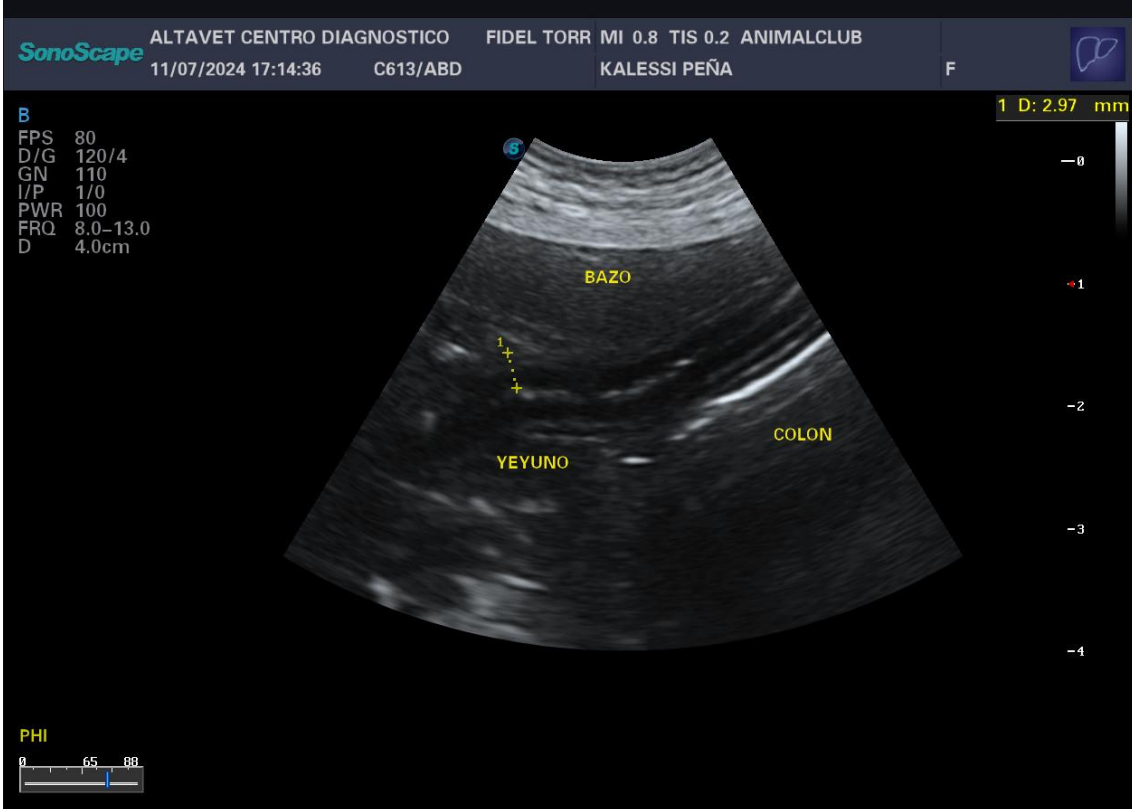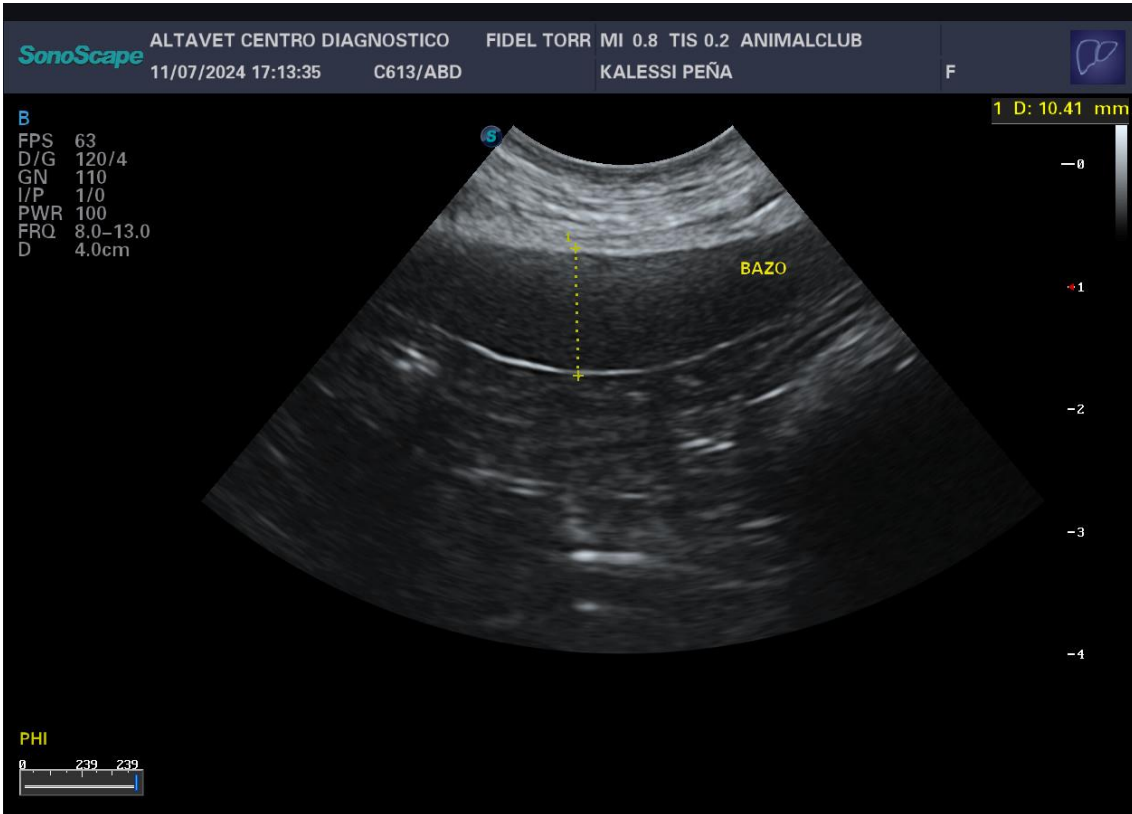
MV. DPL(c). FIDEL E. TORRES AVALOS
CMVP: 12064

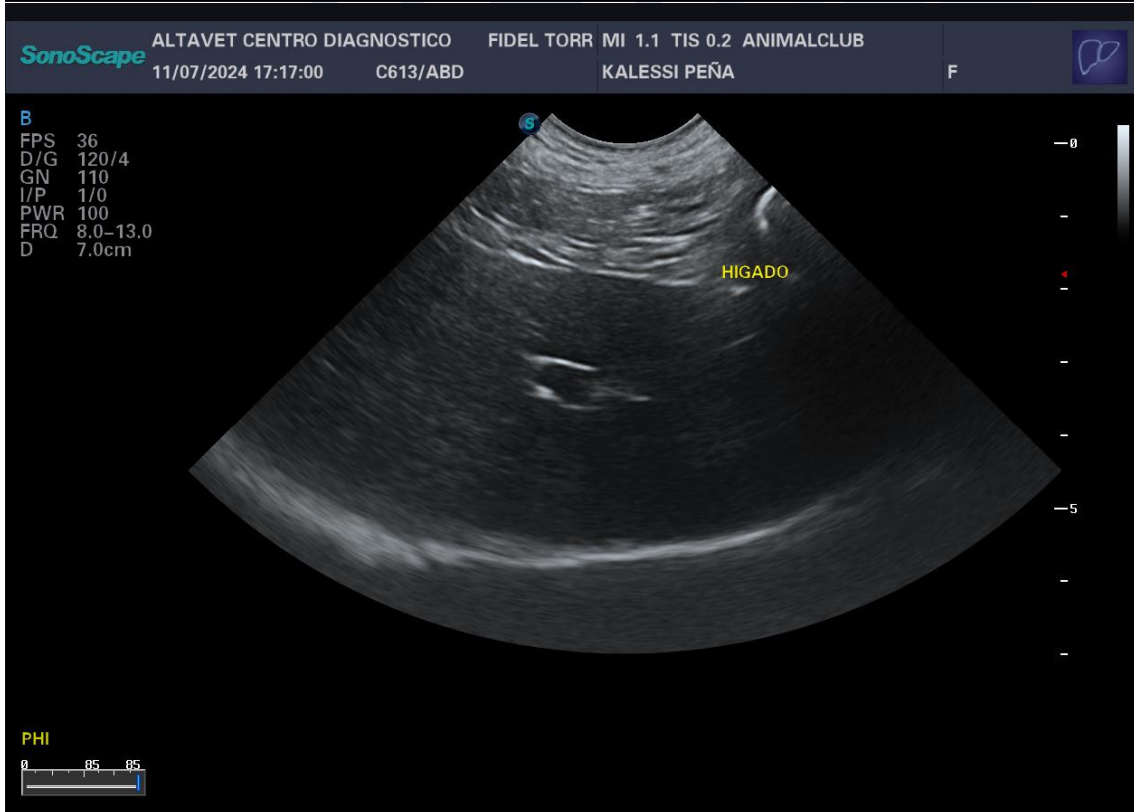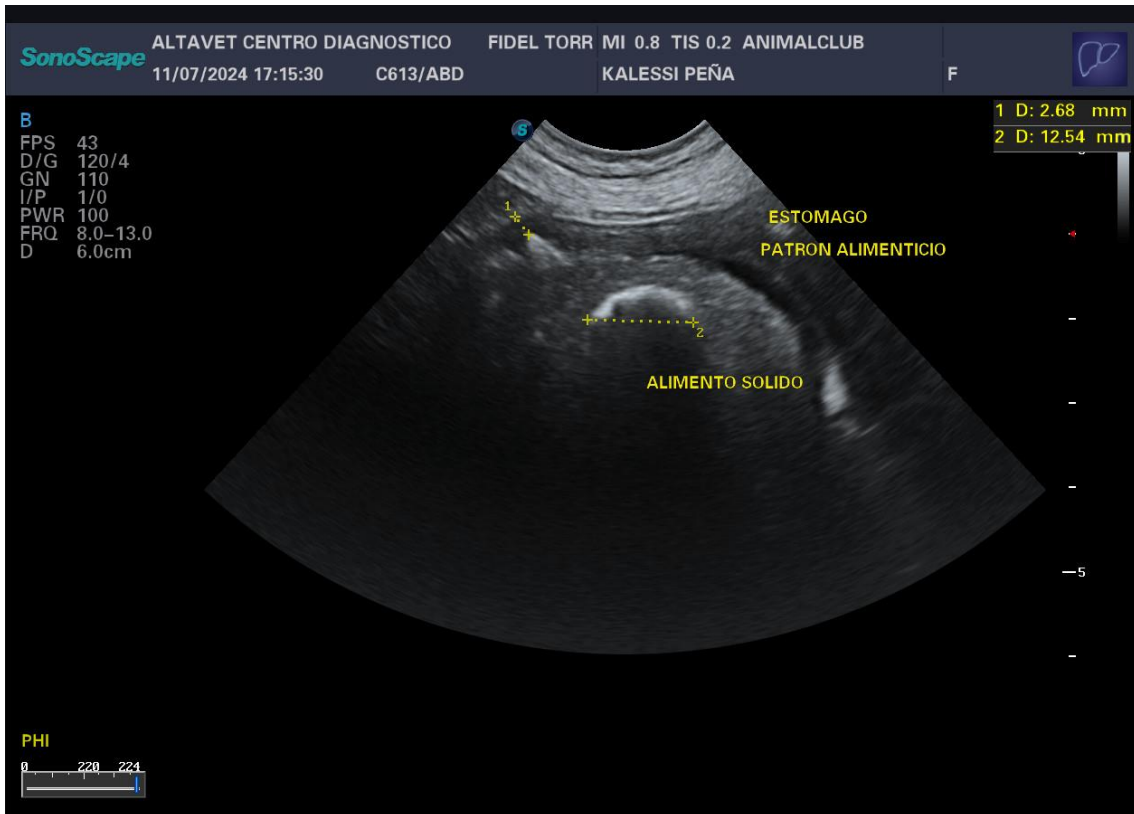
NOTA: LA ECOGRAFIA ES UNA TECNICA DIAGNÓSTICA COMPLEMENTARIA CUYOS RESULTADOS DEBEN SER PONDERADOS Y CORRELACIONADOS POR EL MEDICO VETERINARIO TRATANTE PARA DETERMINAR LOS PROCEDIMIENTOS TERAPÉUTICOS, QUIRURGICOS Y OTROS A REALIZAR. SE SUGIERE CORROBORAR LOS HALLAZGOS ECOGRÁFICOS CON ANALITICA SANGUINEA CORRESPONDIENTES.

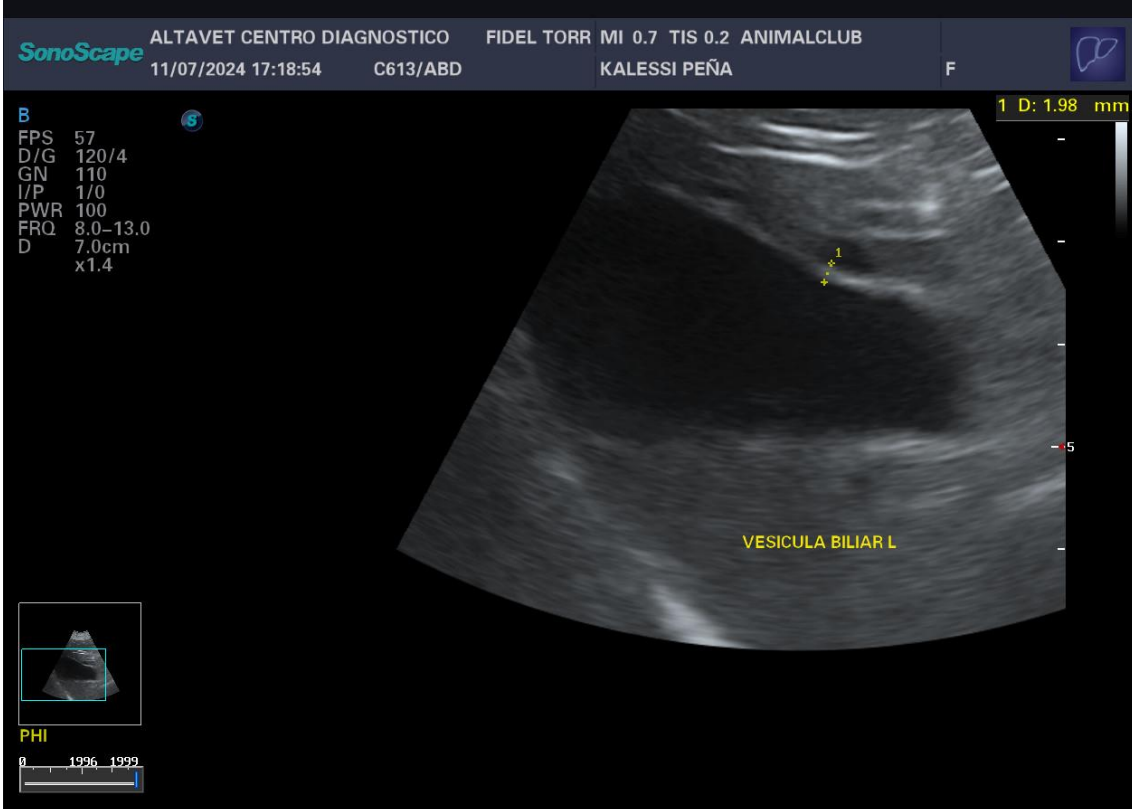
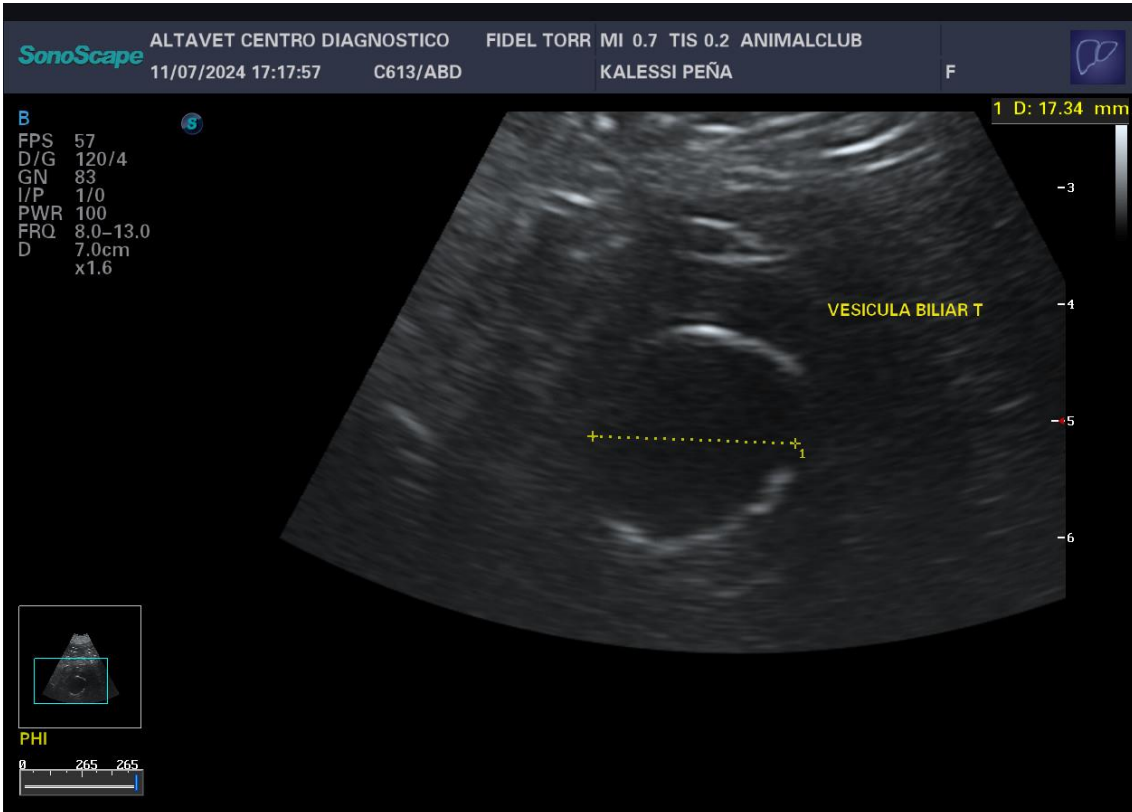


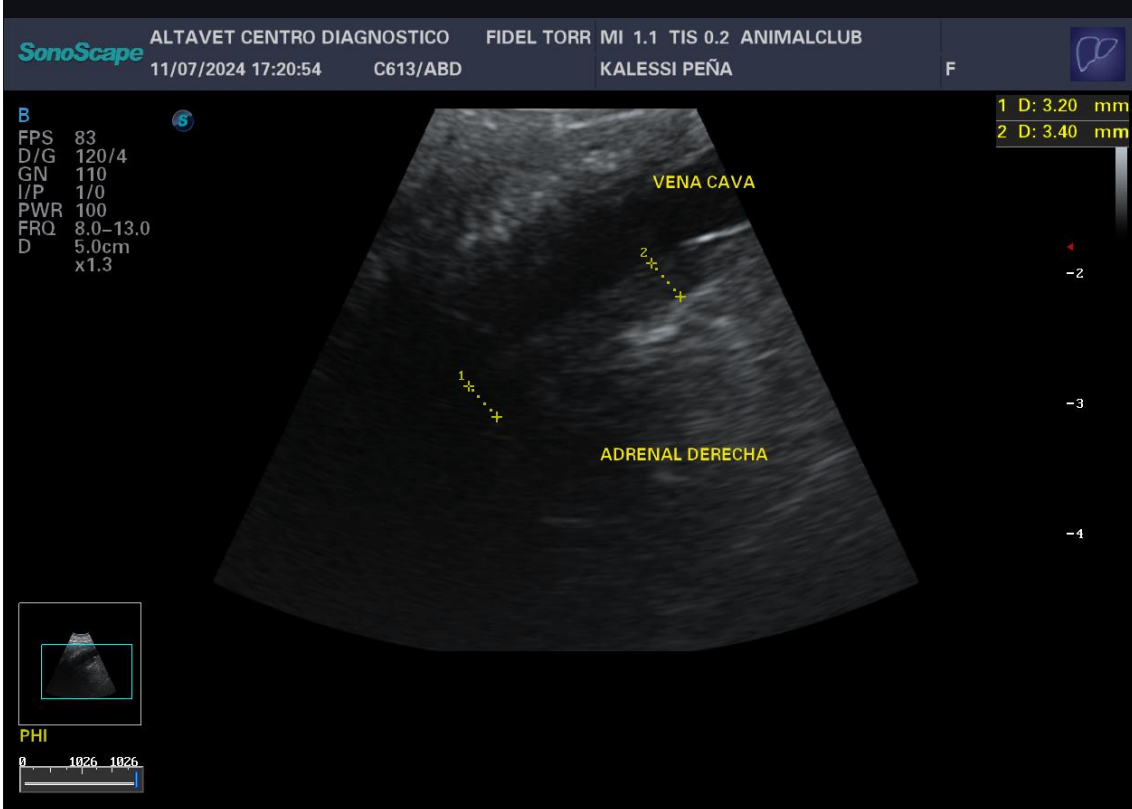
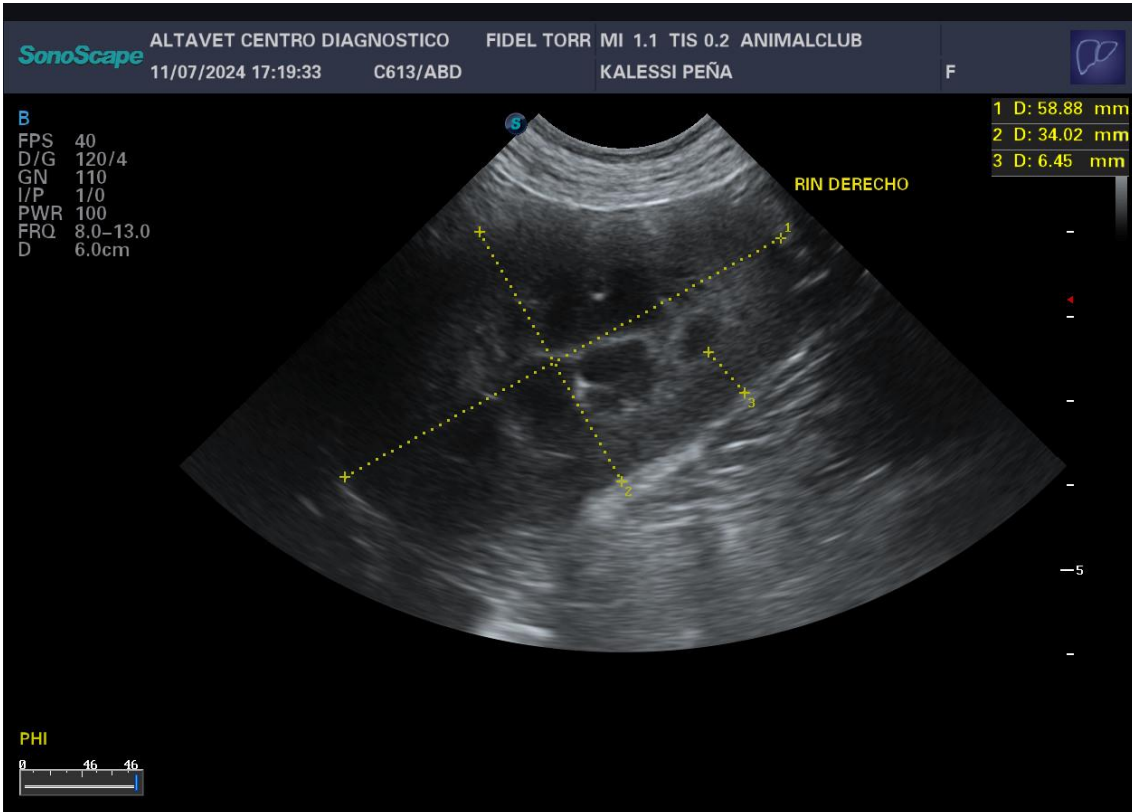


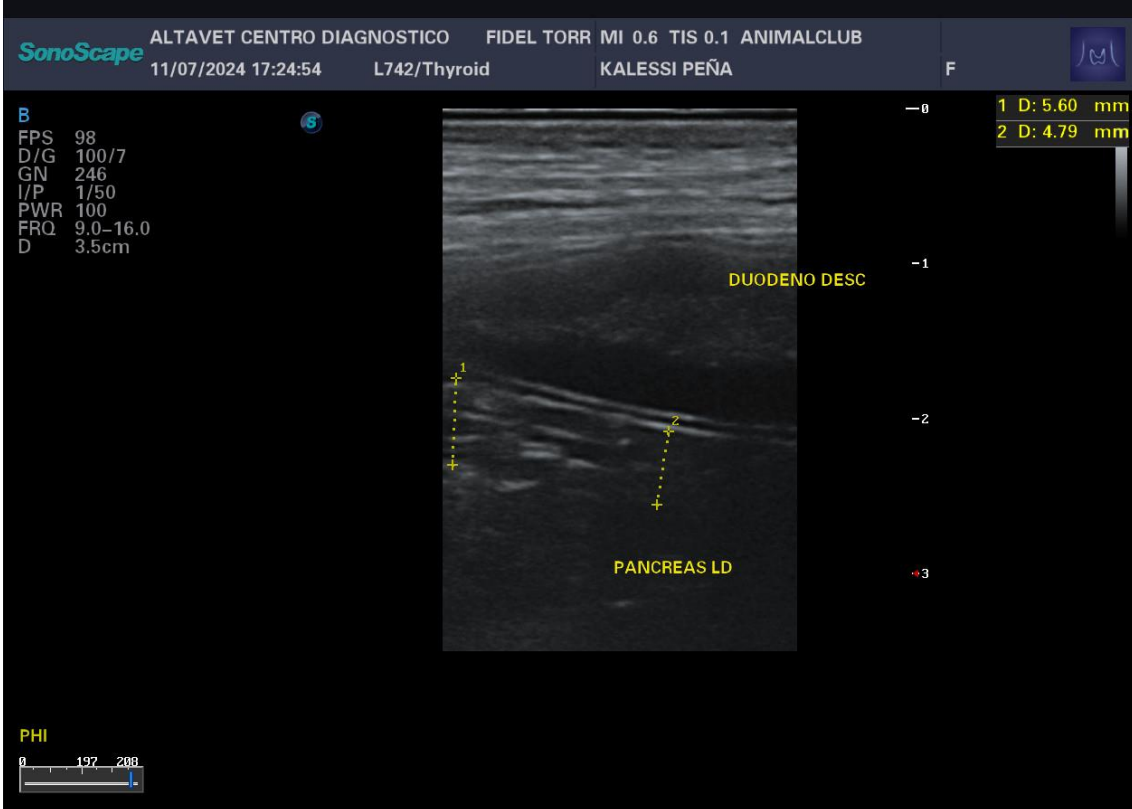
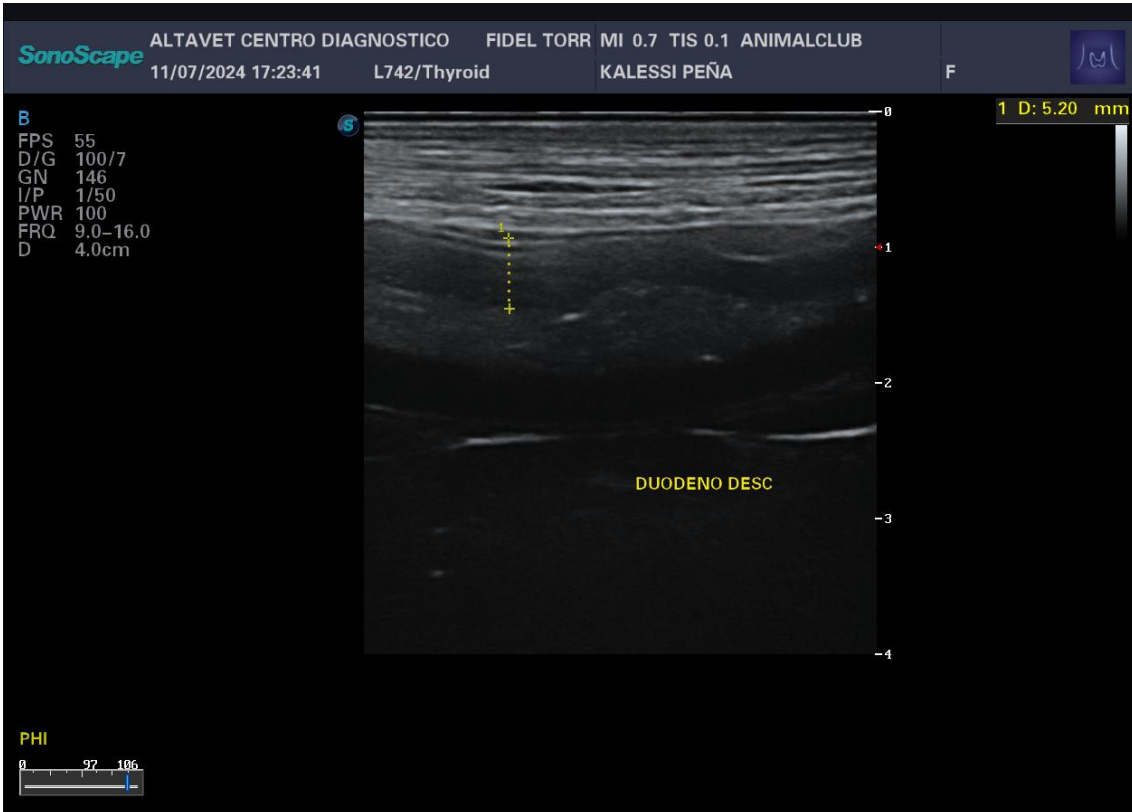


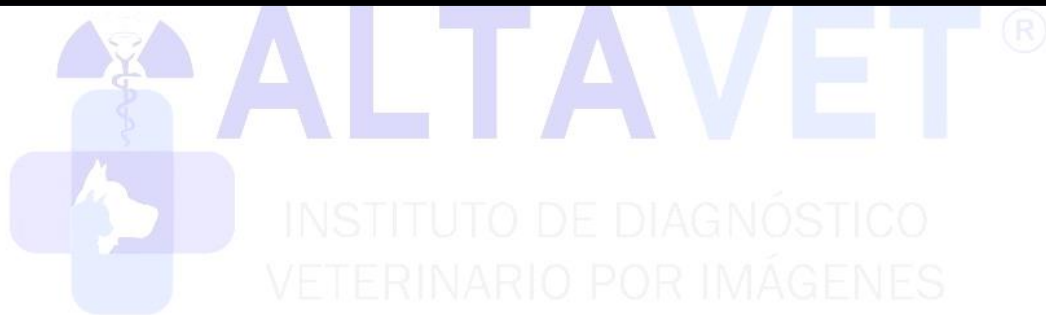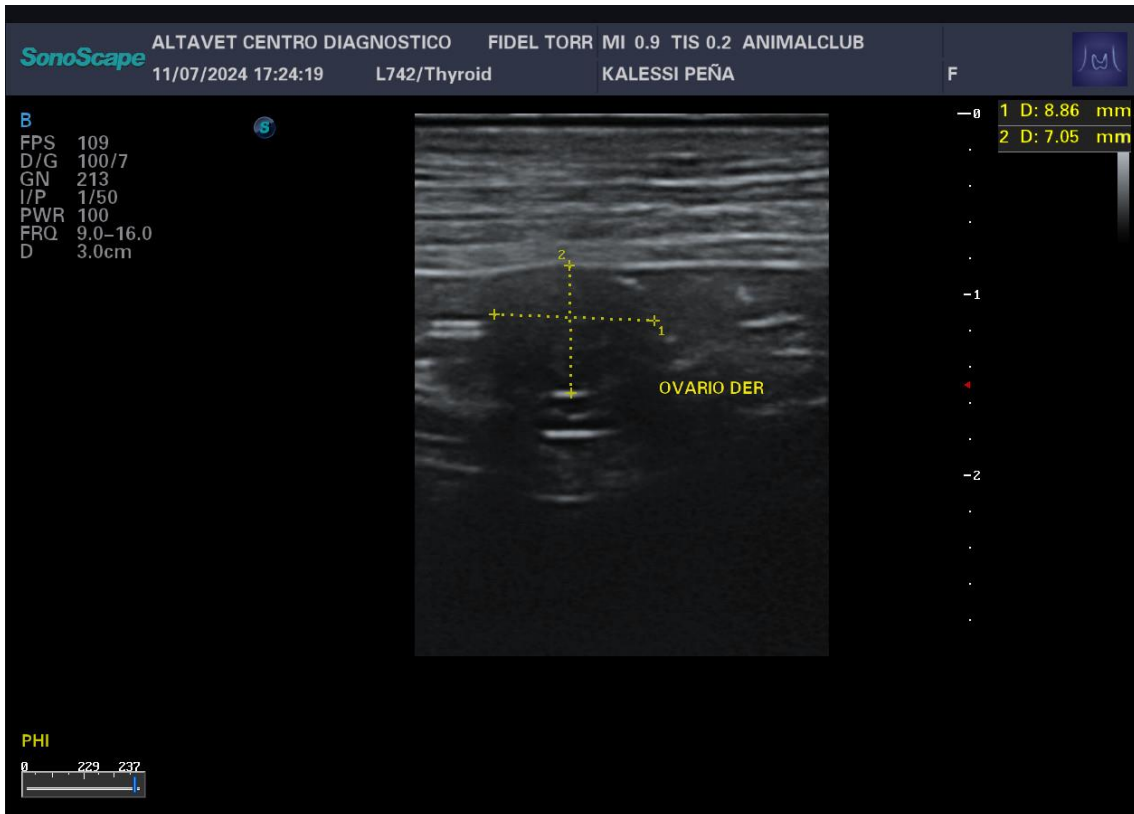












Av. Los Alisos 561, Urb. Micaela Bastidas – LOS OLIVOS
Telf: 01 647-7162/ Cel. 936 685356