

INFORME RADIOGRÁFICO

IDENTIFICACION DEL PACIENTE:

Nombre: Blacky

Especie: Canino

Edad: 4 años

Propietario: Fam. Paipa

Sexo: Macho

Fecha: 24/08/2024

Zona: Columna

Vistas: LL

Descripción Radiológica:

- Se observa alteración del crecimiento (disminución) de la vértebra T12.

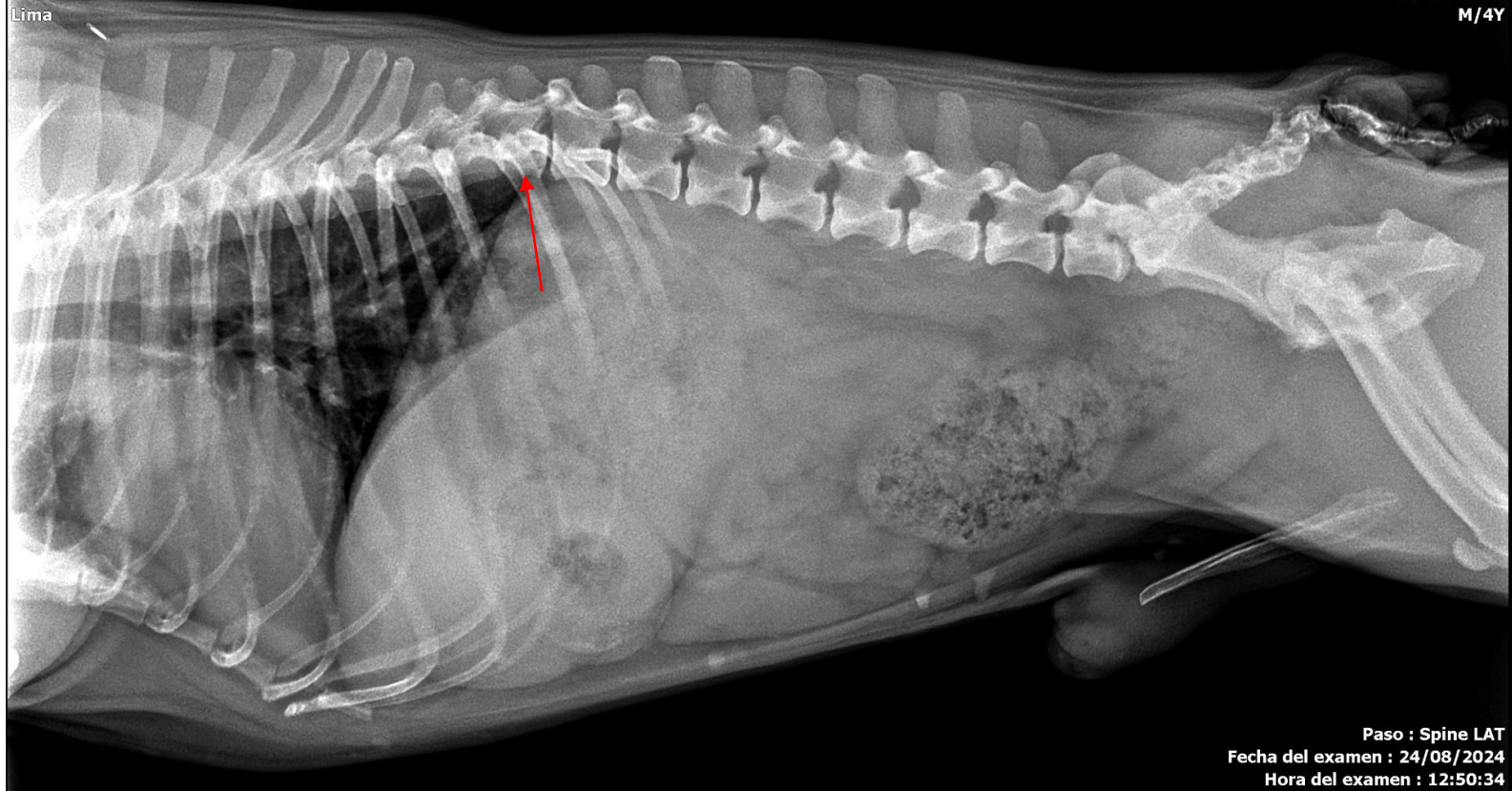
Conclusión:

- Hallazgos radiológicos compatibles con hemivértebra. Se recomienda seguimiento radiológico. Se deja manejo a criterio de su médico veterinario.

Dr. Gino Pilco Verona CMVP 7779

Vet 4Pets
Av. Las Palmeras 5645 - Los Olivos
Lima

Nombre : PAI PAI BLACKY
ID : BLACKY
M/4Y



Paso : Spine LAT
Fecha del examen : 24/08/2024
Hora del examen : 12:50:34