

# INFORME ECOGRÁFICO



## IDENTIFICACIÓN DEL PACIENTE:

**Nombre:** Armin

**Especie:** Canino

**Edad:** 1 año

**Vet. Sol:** Animal club

**Sexo:** Macho

**Fecha:** 30/07/2024

---

- **Vejiga:** Pared conservada, medianamente distendido moderada cantidad de sedimento activo en suspensión.
- **Colon:** Pared conservada de 1mm de espesor, estratificación adecuada, distendido con heces semisólidas.
- **Riñón Izquierdo:** Tamaño conservado de 38.4mm de longitud, buena diferenciación y proporción corticomedular, ecogenicidad de la corteza levemente incrementada, evidencia de leve anillo medular, vascularización conservada.
- **Riñón Derecho:** Tamaño de 40mm, buena diferenciación y proporción corticomedular, ecogenicidad de la corteza incrementada, presencia de leve anillo medular.
- **Glándula Adrenal Izquierda:** Ovalada, de tamaño y forma conservadas, ecogenicidad y ecotextura adecuadas.
- **Glándula Adrenal Derecha:** Ovalada, de tamaño y forma conservadas, ecogenicidad y ecotextura adecuadas.
- **Bazo:** Bordes agudos, tamaño conservado de 12mm de espesor a nivel del hilio esplénico, ecogenicidad y ecotexturas conservadas, capsula esplénica definida.
- **Estomago:** Pared conservada de 1.78mm, estratificación adecuada, sin distensión y mínima cantidad de contenido gaseoso.
- **Asas Intestinales:** Paredes conservadas de 2.25mm, estratificación adecuada sin distensión ni contenido.
- **Hígado:** Bordes afilados, tamaño adecuado, ecogenicidad y ecotextura conservadas.
- **Vesícula Biliar:** Pared conservada, distensión media con contenido anecoico normal.

- **Páncreas:** Tamaño conservado de 6.12mm de espesor, hipoecoico, homogéneo, normal.

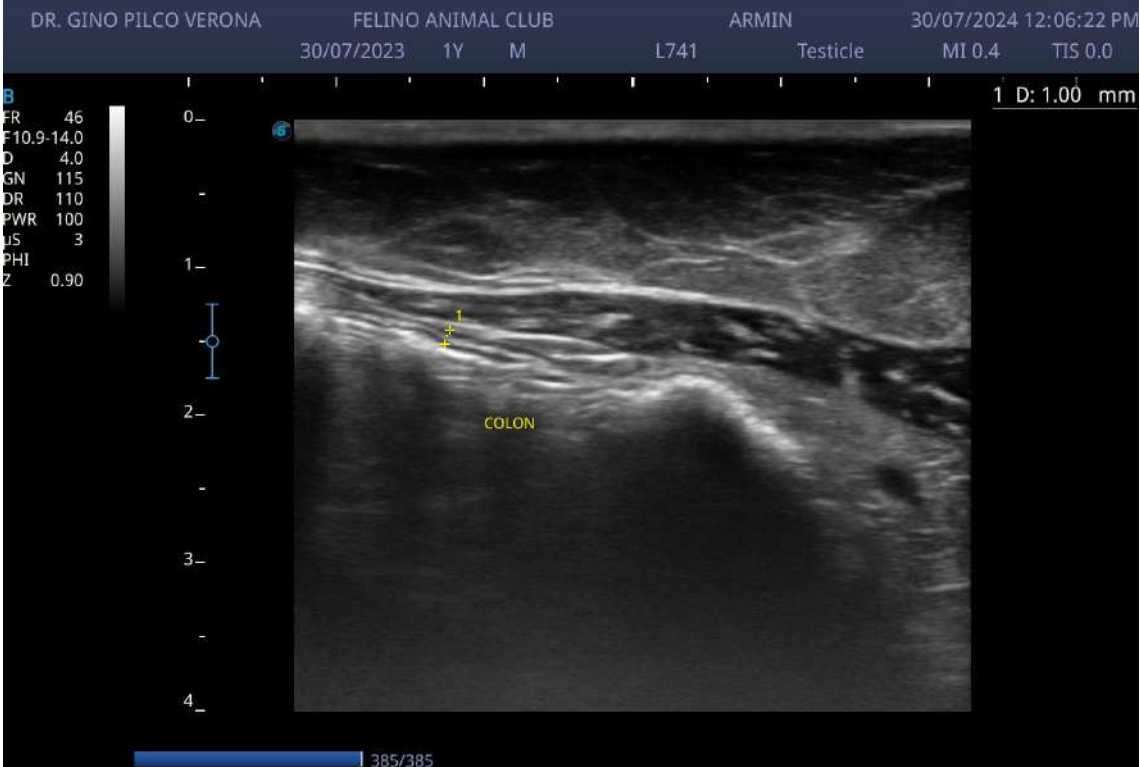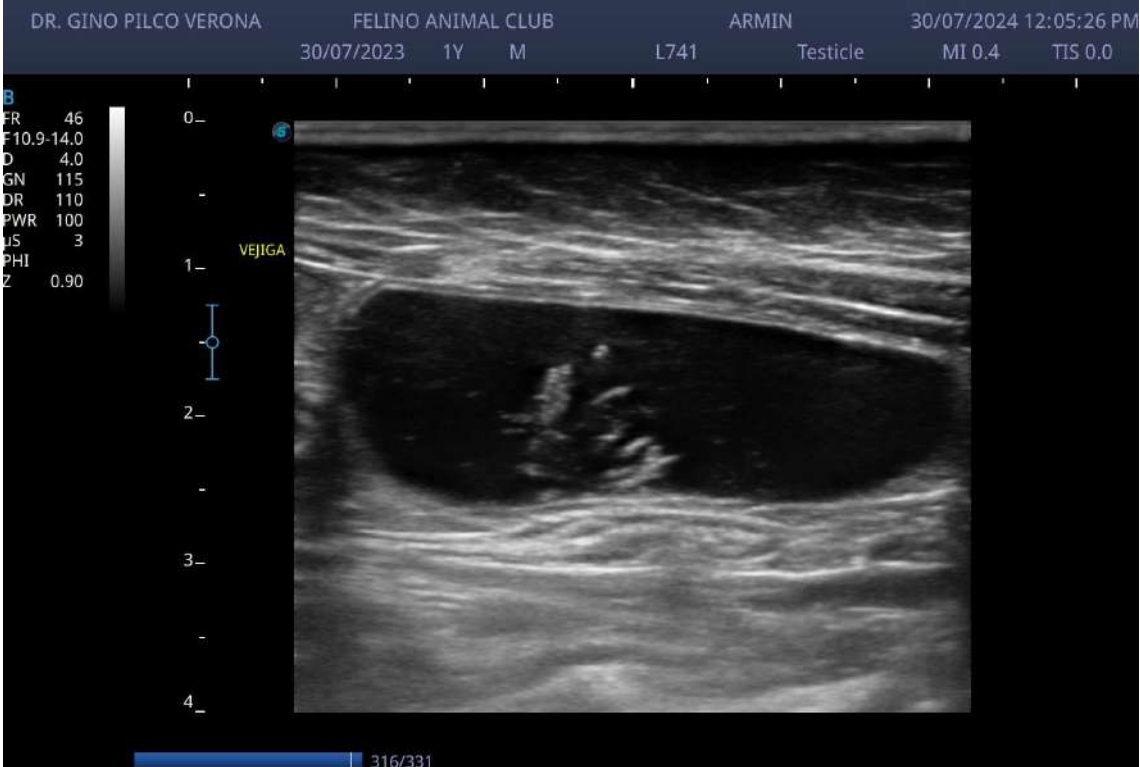### **Comentario:**

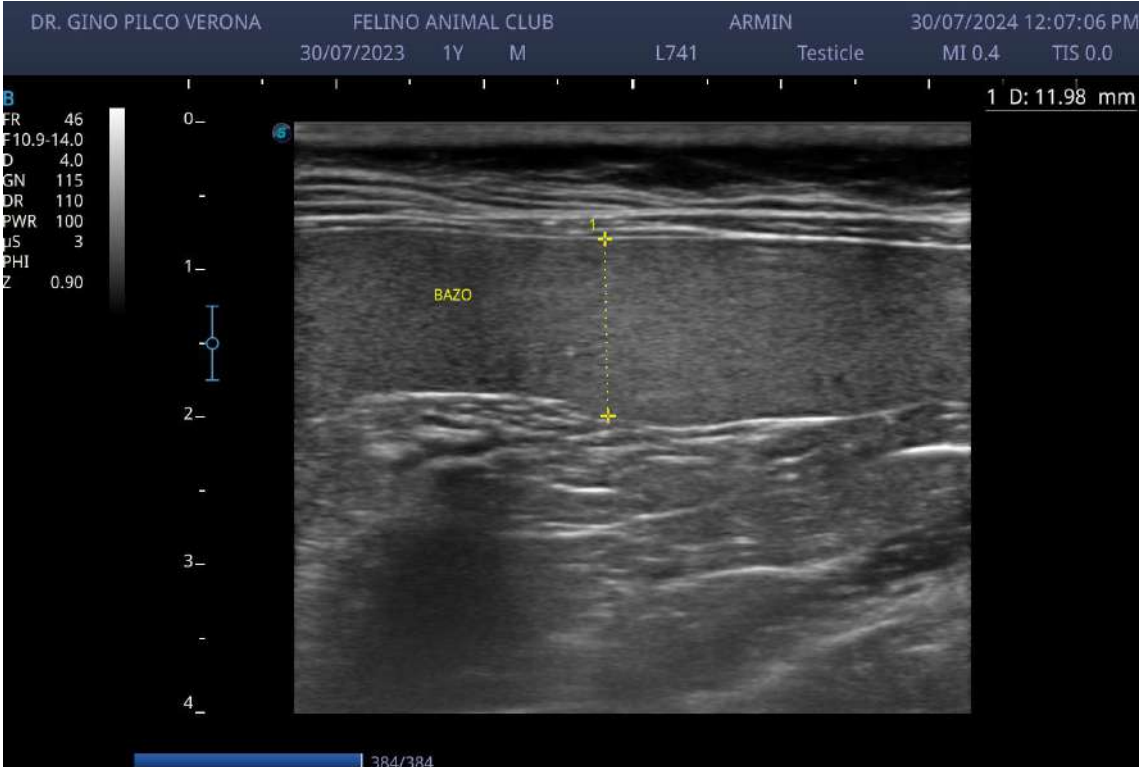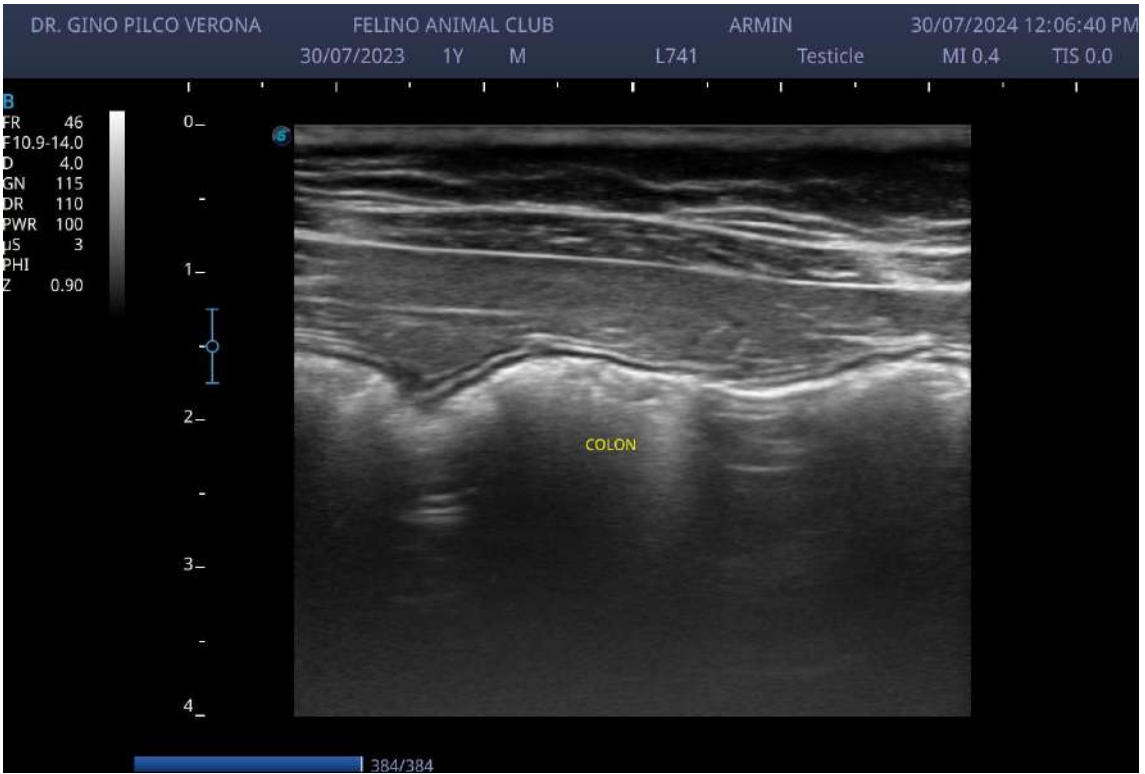- Se evidencia leve anillo medular bilateral en ambos riñones con leve incremento de la ecogenicidad de la corteza, cambios compatibles con nefropatía en curso o hallazgo incidental. Se recomienda complementar hallazgos con analítica sanguínea de función renal.
- Evidencia de leve cantidad de sedimento activo en suspensión, se recomienda complementar hallazgo con uroanálisis.

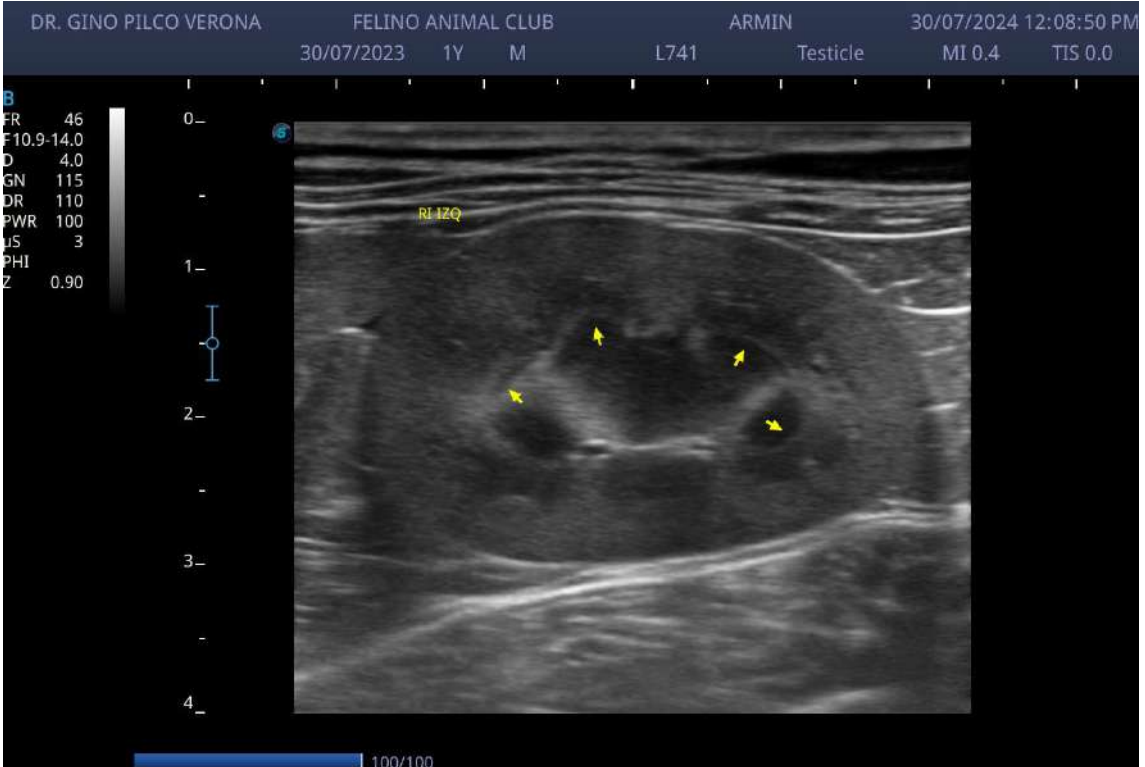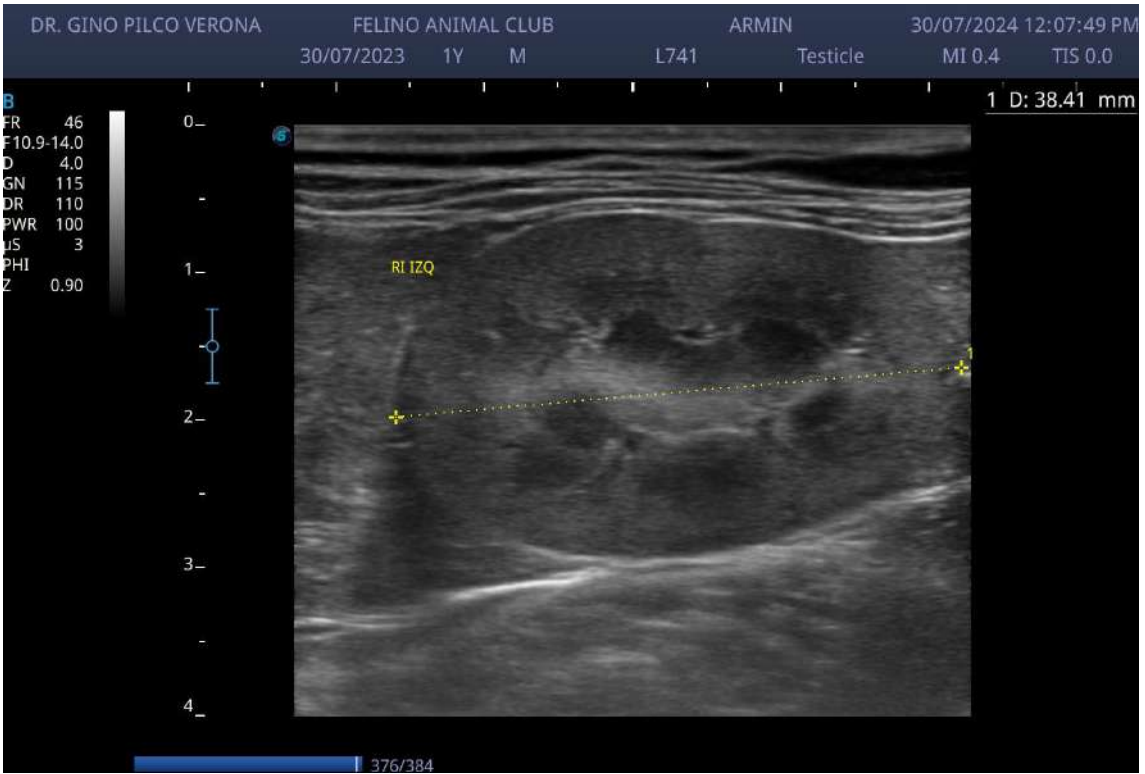


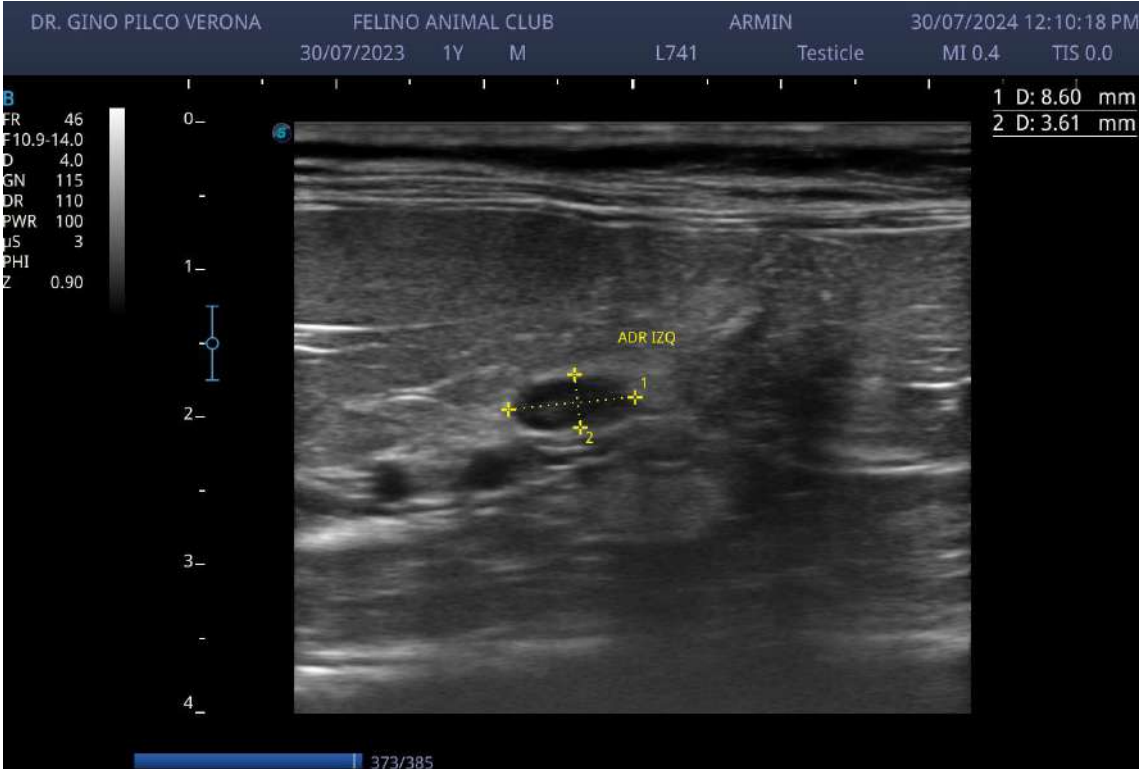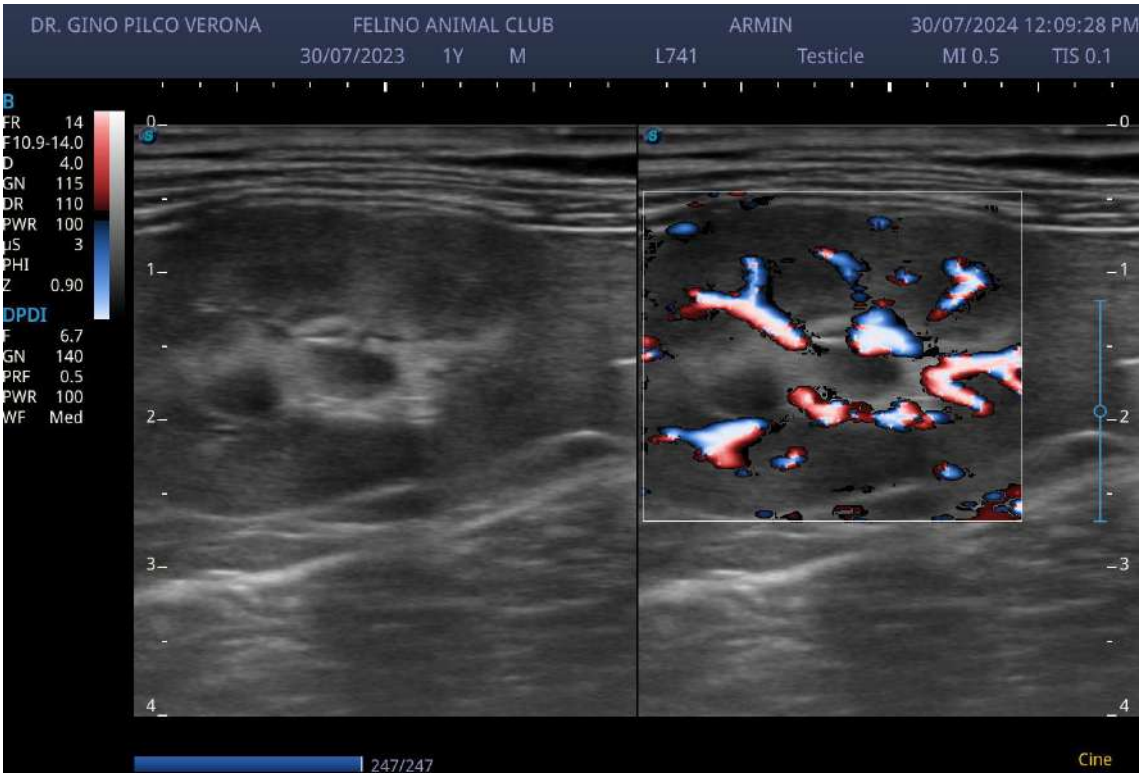
**Dr. Gino Pilco Veróna CMVP 7779**

---

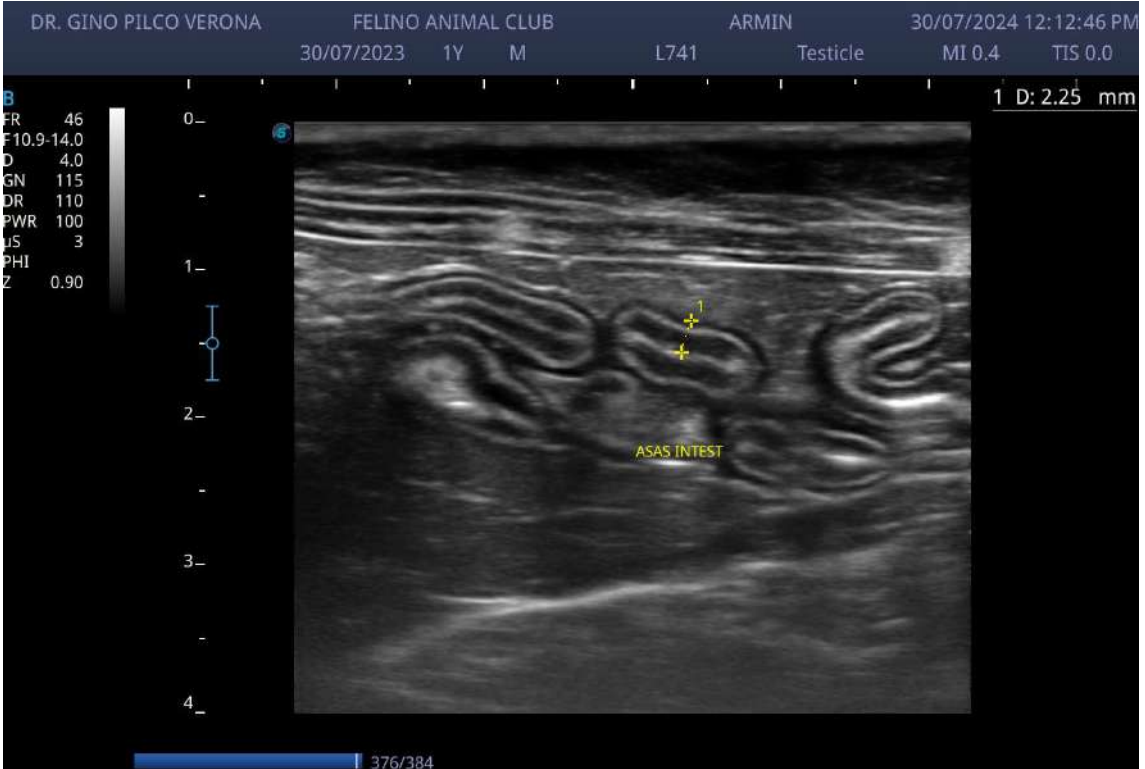
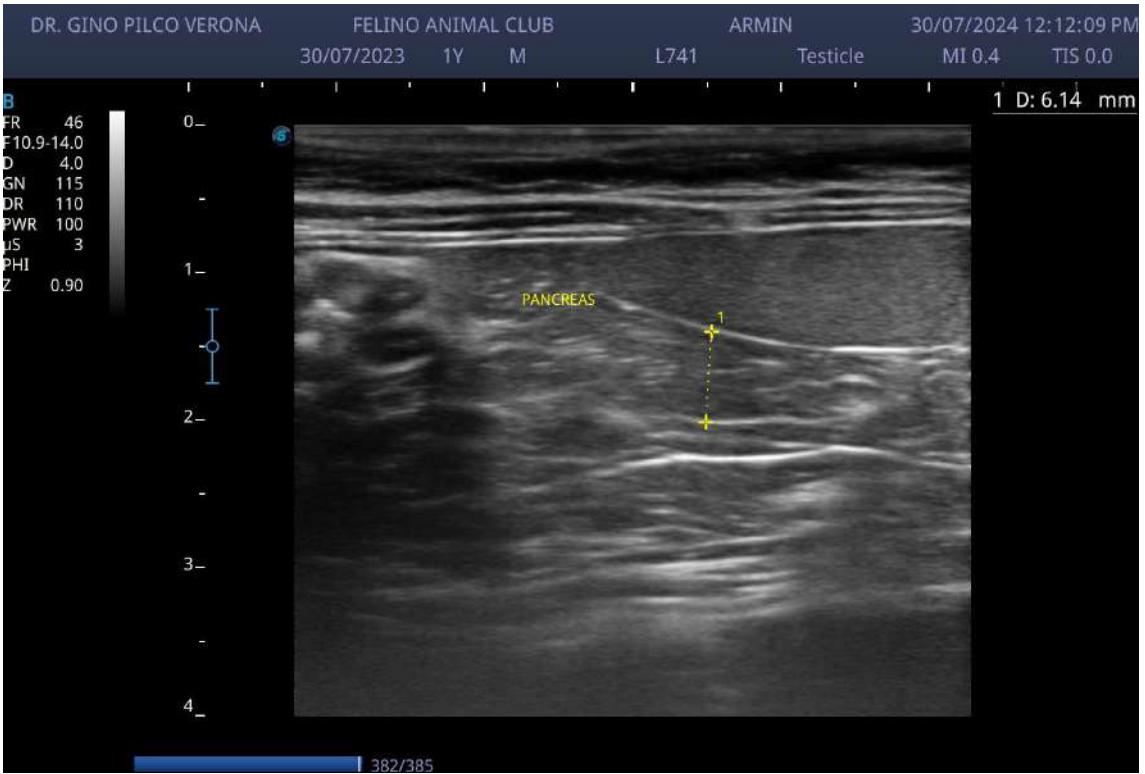


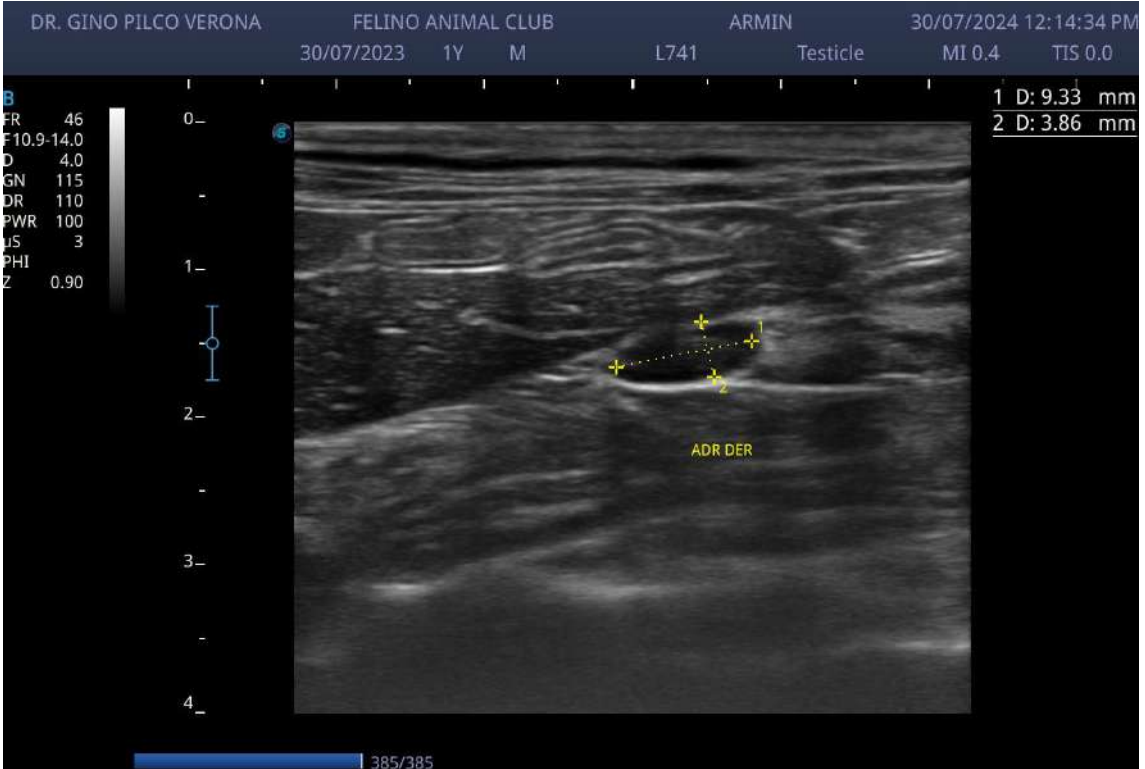
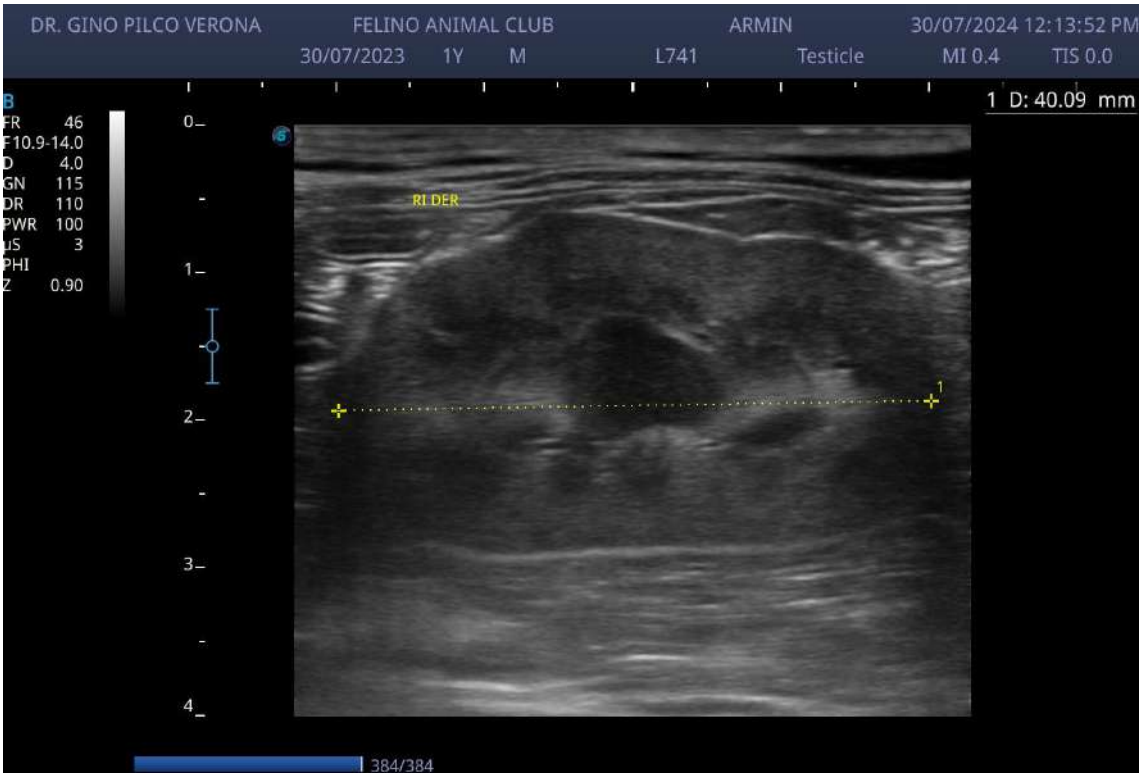
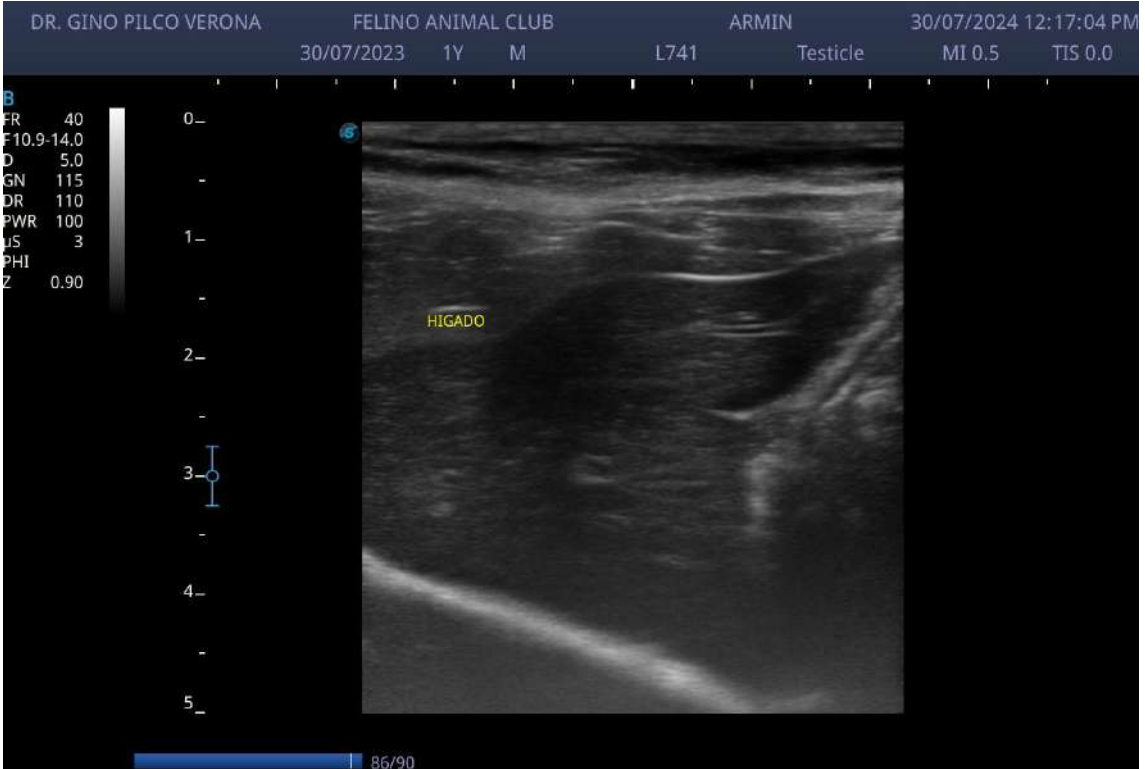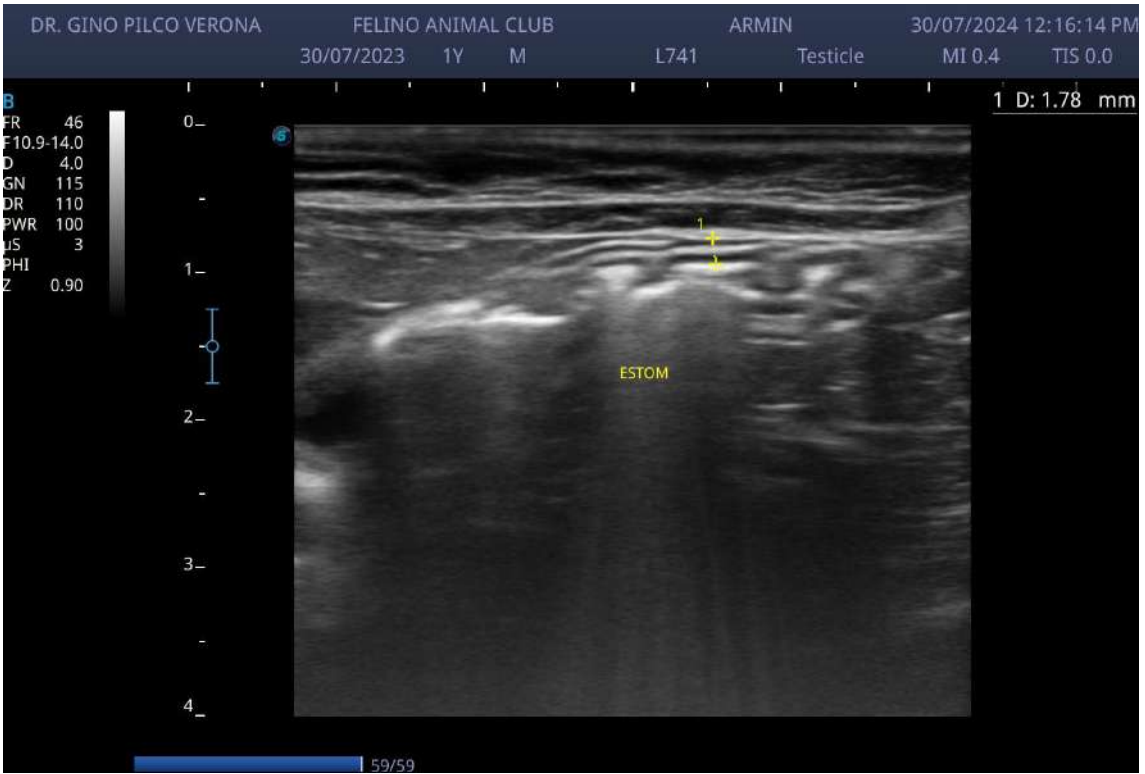


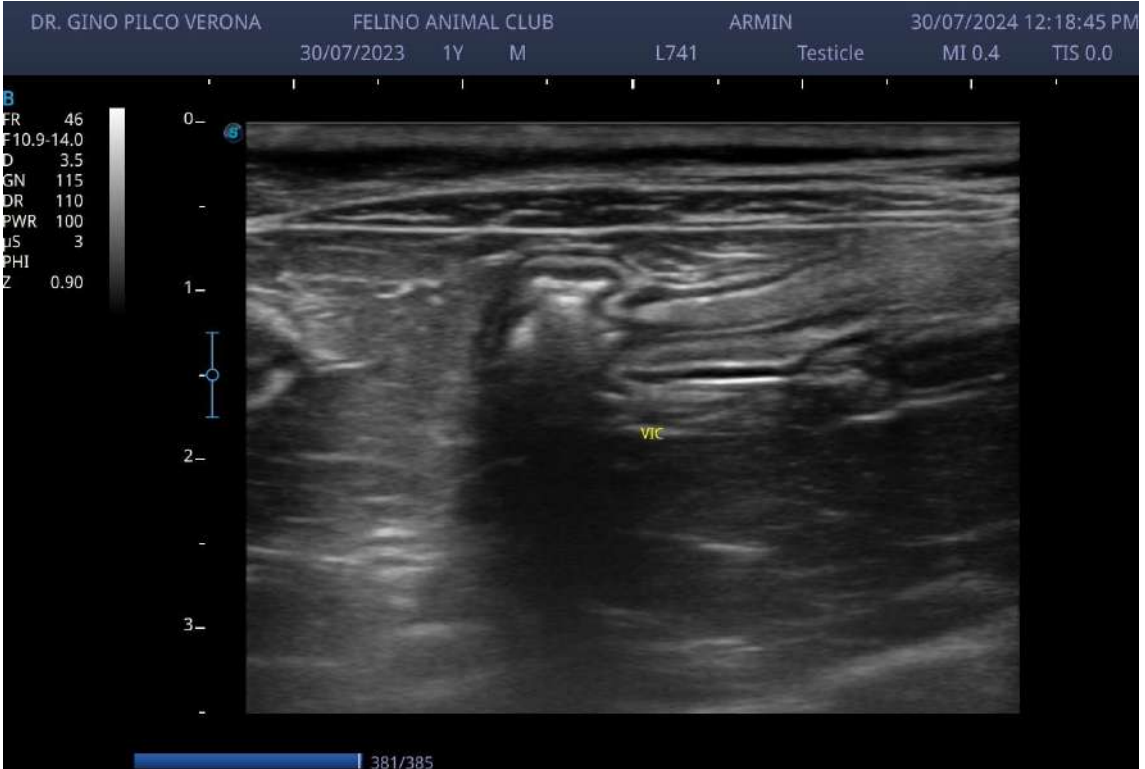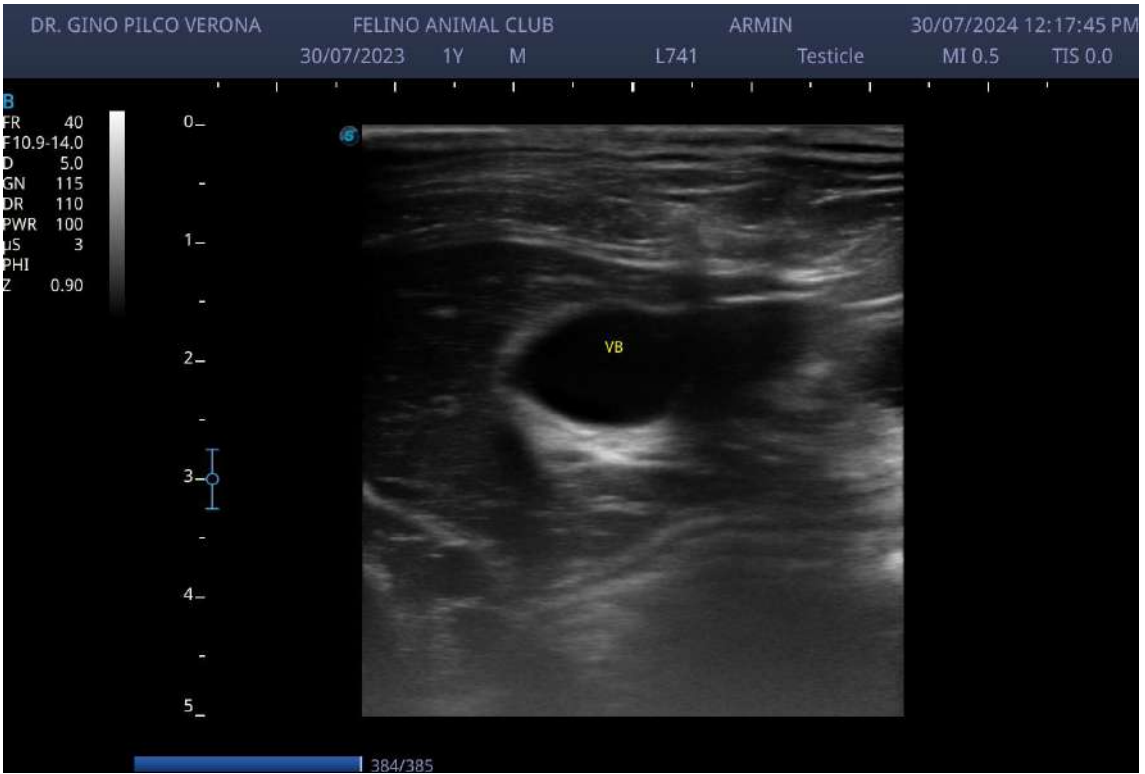


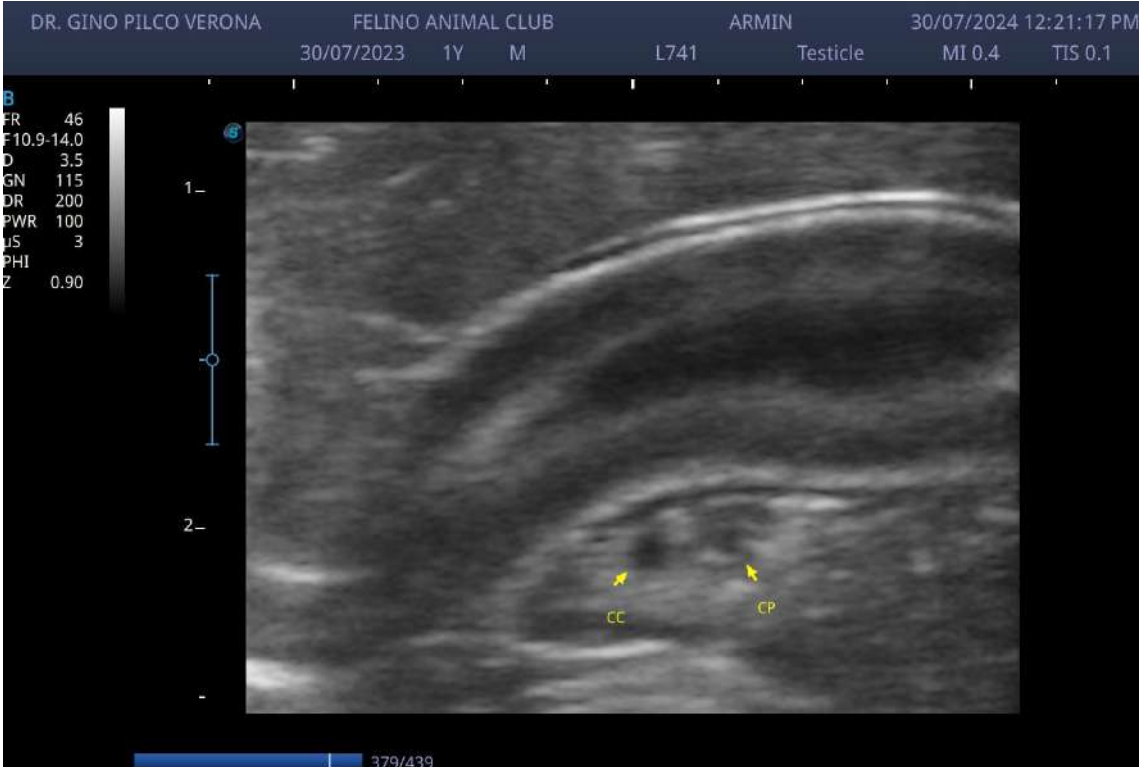






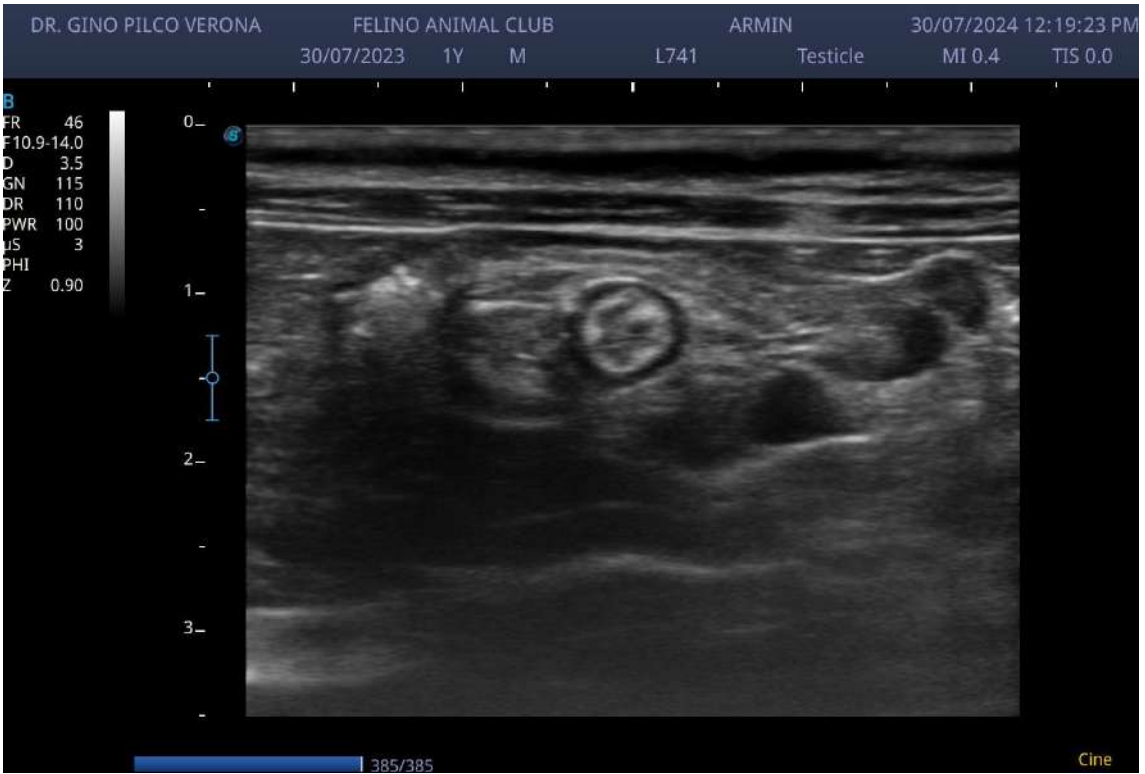





B  
FR 46  
F 10.9-14.0  
D 3.5  
GN 115  
DR 200  
PWR 100  
LS 3  
PHI  
Z 0.90

0-  
-  
1-  
-  
2-  
-  
3-  
-

