

INFORME ECOGRÁFICO

IDENTIFICACIÓN DEL PACIENTE:

Nombre: Serafina

Especie: Felino

Edad: 7 años

Vet. Solicitante: Animal Club


Sexo: Hembra

Fecha: 18/06/2024

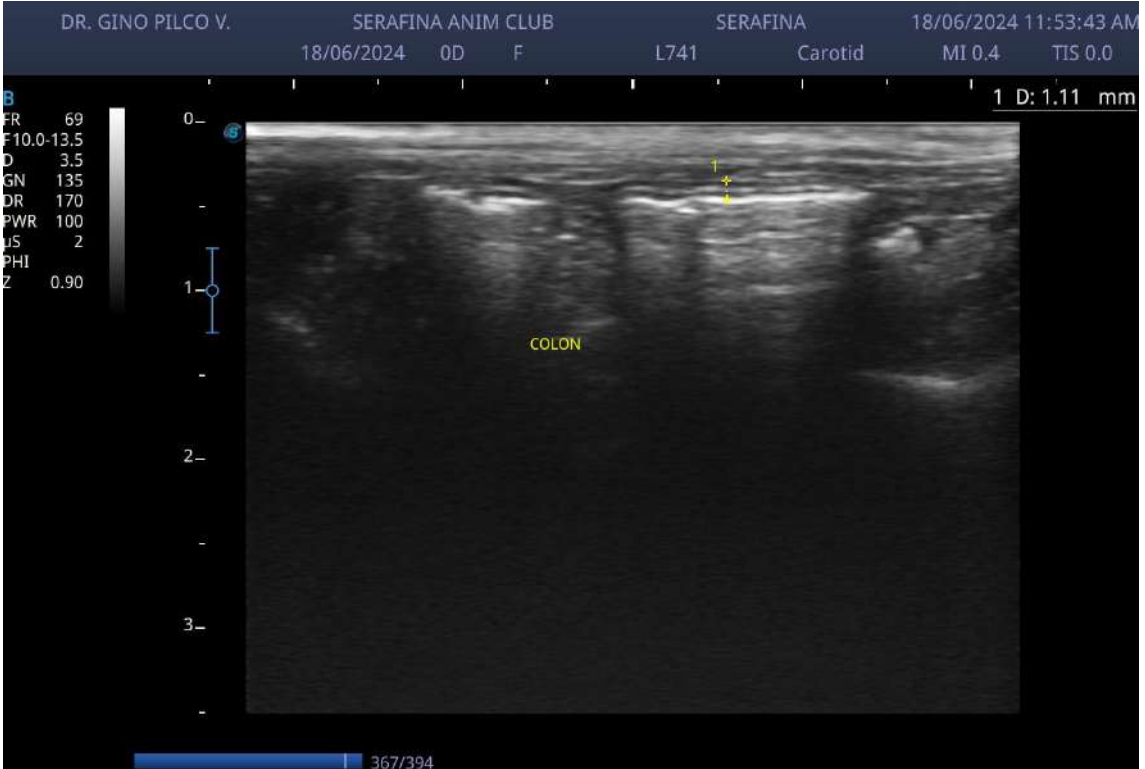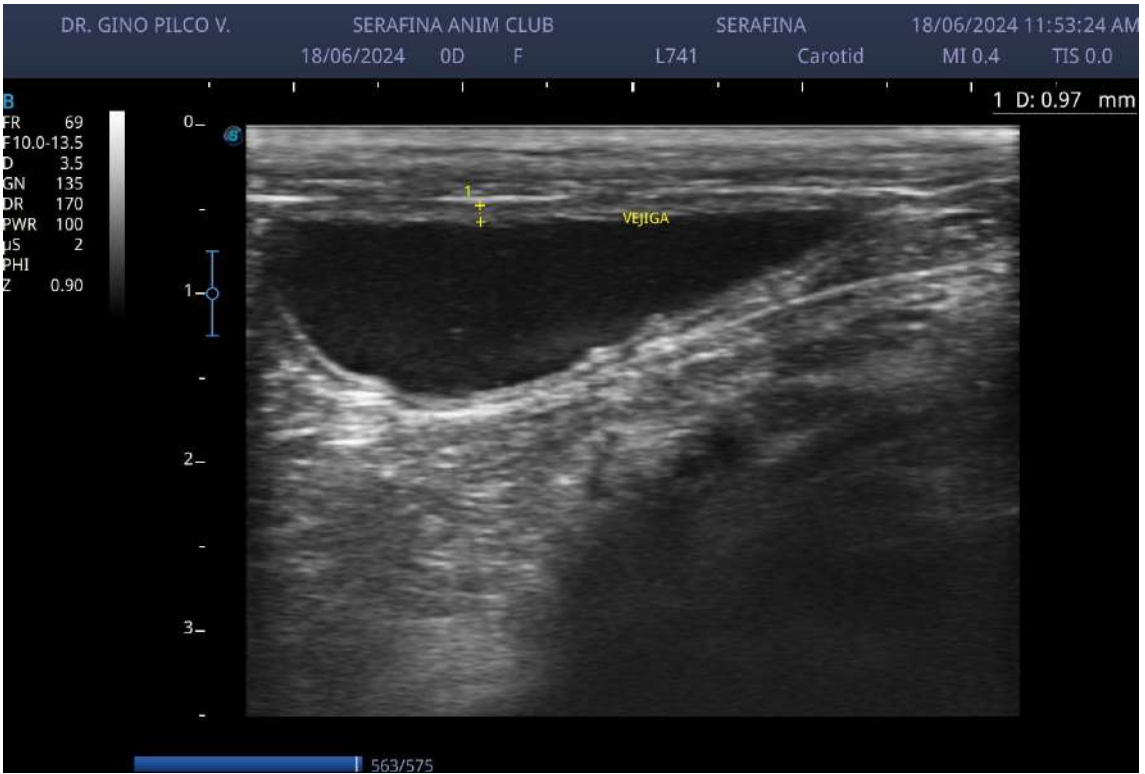- **Vejiga:** Tamaño de pared de 0.97mm, pobremente distendida con contenido anecoico y leve a moderada cantidad de partículas en suspensión.
- **Riñón Izquierdo:** Tamaño de 31.09mm; buena diferenciación y proporción corticomedular, capsula renal irregular, ecogenicidad de la corteza levemente incrementada y pelvis renal moderadamente dilatada.
- **Riñón Derecho:** Tamaño de 34.83mm; disminución de la diferenciación corticomedular, proporción corticomedular conservada, capsula renal irregular, ecogenicidad de la corteza incrementada.
- **Bazo:** Tamaño conservado de 7.34mm de espesor, ecogenicidad conservada, cápsula esplénica definida y ecotextura homogénea.
- **Hígado:** Bordes agudos, tamaño conservado, ecogenicidad y ecotextura adecuadas.
- **Vesícula Biliar:** Pared conservada, pobremente distendida con contenido anecoico.
- **Estómago:** Tamaño de pared conservado de 1.55mm, pobremente distendido con contenido alimenticio en su interior. Buena estratificación de capas.
- **Páncreas:** Tamaño conservado de 4.65mm, ecogenicidad y ecotextura adecuada.
- **Asas Intestinales:** Tamaño de pared de 2.28mm, se observa buena diferenciación de capas, distendido con contenido alimenticio en tránsito.
- **Colon:** Tamaño de pared conservado de 1.11mm, distendido con presencia de heces semisólidas.
- **Glándula Adrenal Izquierda:** Tamaño de 10.14mm, forma conservada, hipoecoica, homogénea normal.
- **Glándula Adrenal Derecha:** Tamaño de 10.52mm, forma conservada, hipoecoica, homogénea normal.

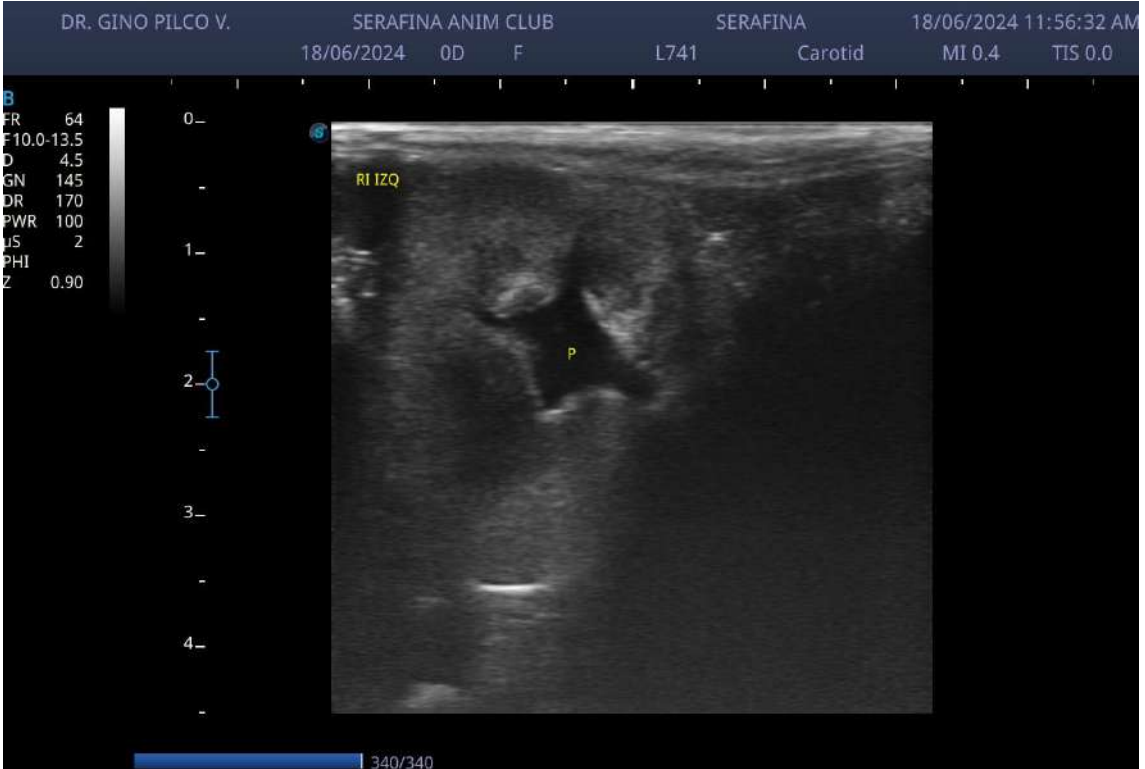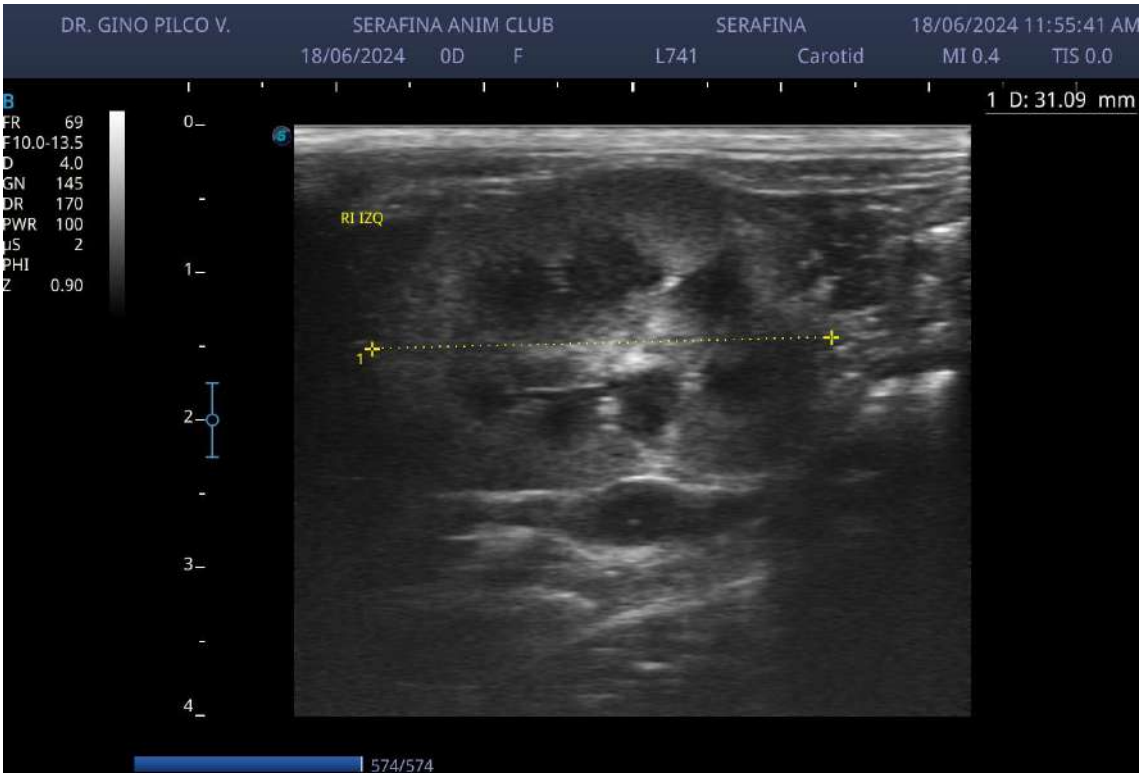Comentario:

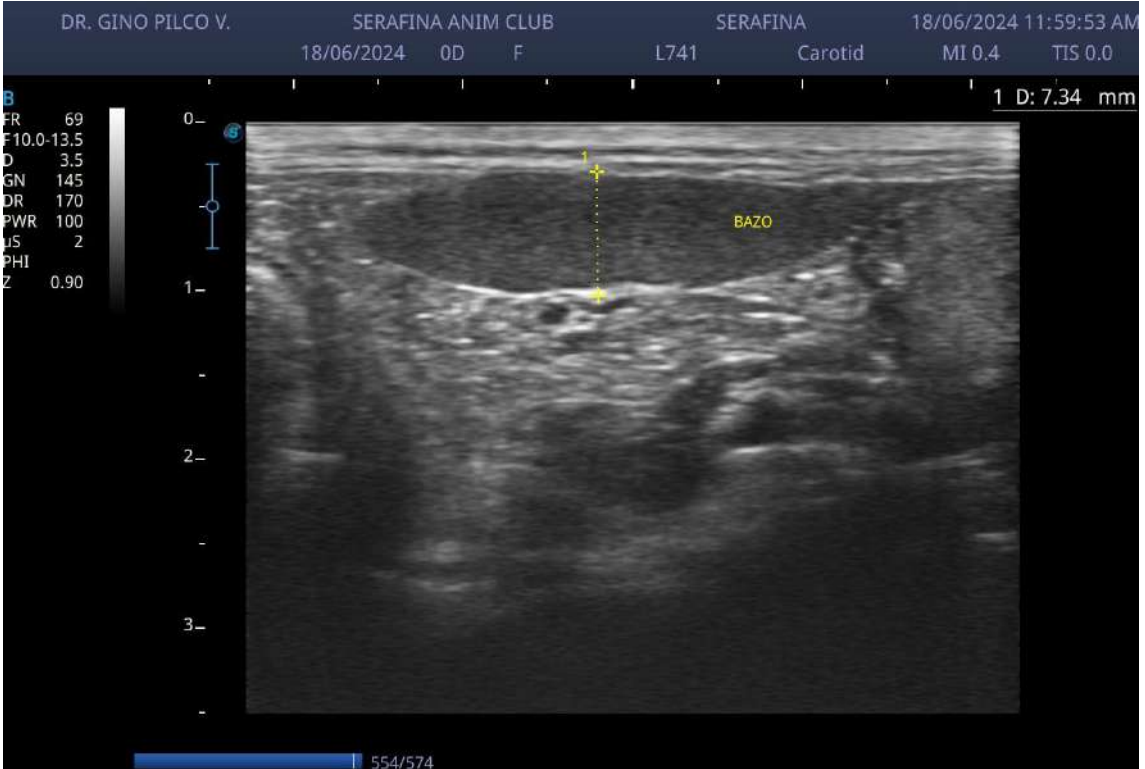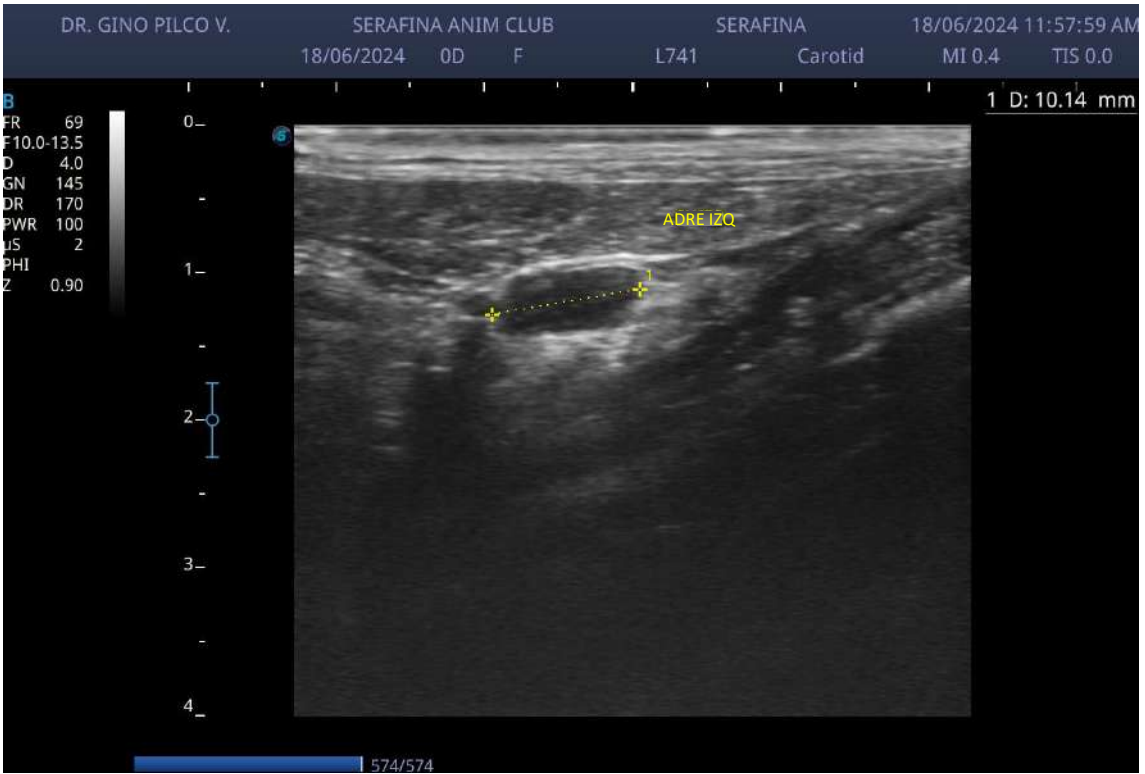
- Hallazgos ecográficos de ambos riñones compatibles con glomerulopatía crónica o cambios propios de la edad, adicionalmente el riñón izquierdo evidencia hidronefrosis grado 1. Se recomienda complementar estudios con bioquímica sanguínea de función renal. Se deja a criterio de su médico veterinario.
- Hallazgos ecográficos de vejiga compatible con sedimento y/o cristales. Se recomienda complementar estudios con examen de orina. Se deja a criterio de su médico veterinario.

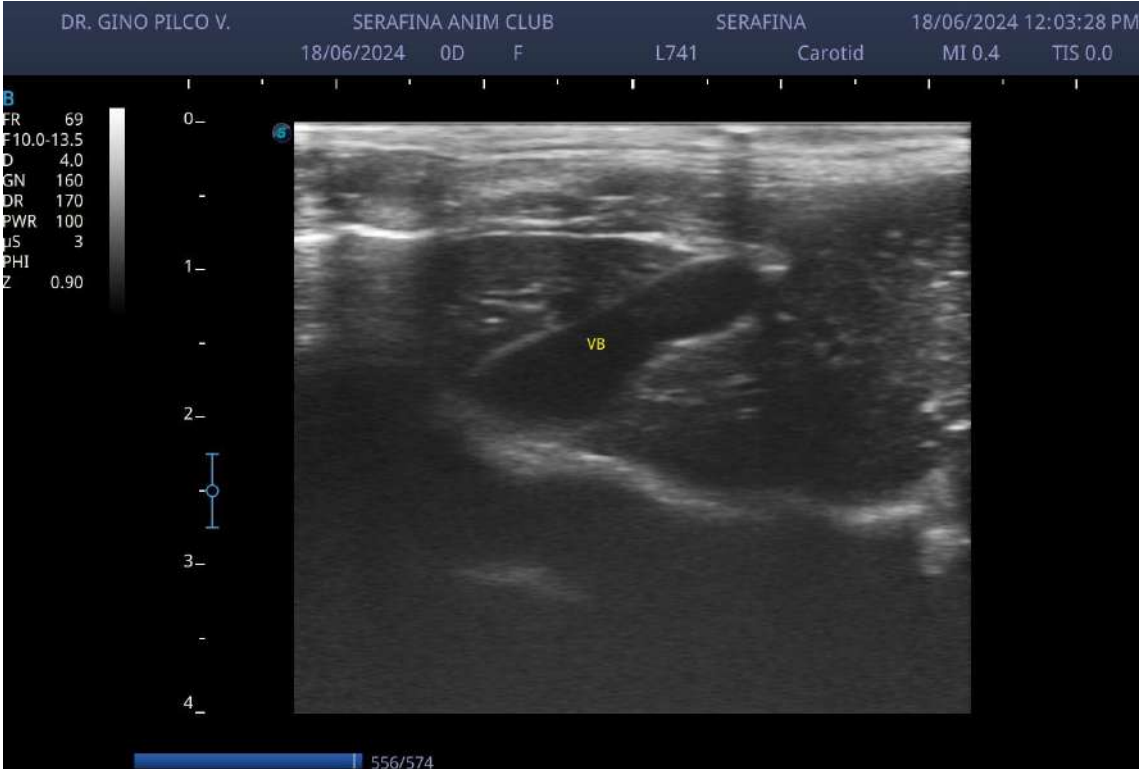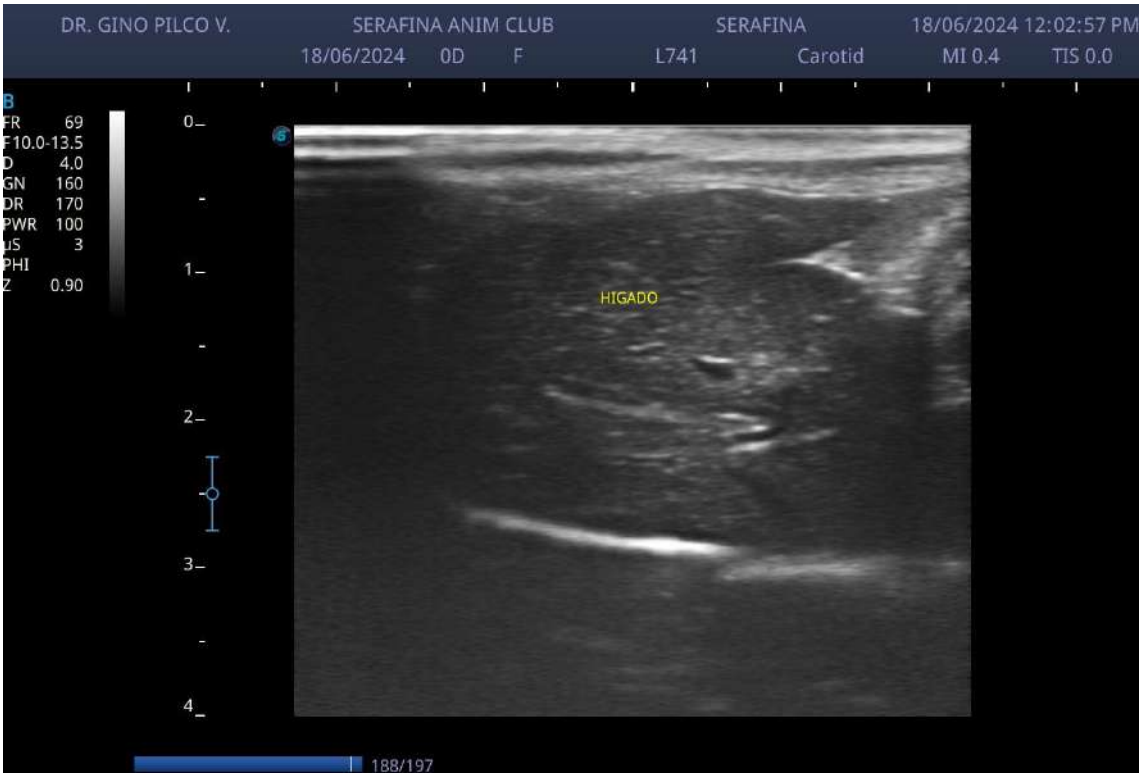A handwritten signature in blue ink, appearing to read 'Gino Pilco Verona', with a large loop at the top and a vertical line extending downwards.

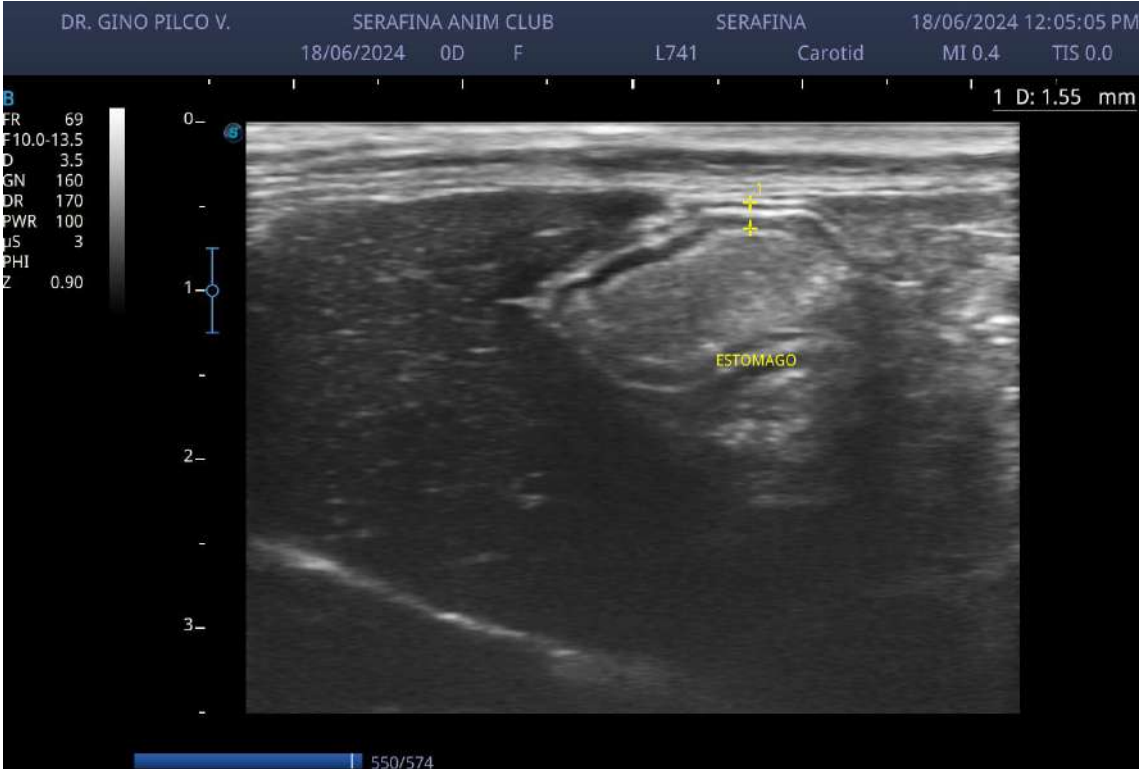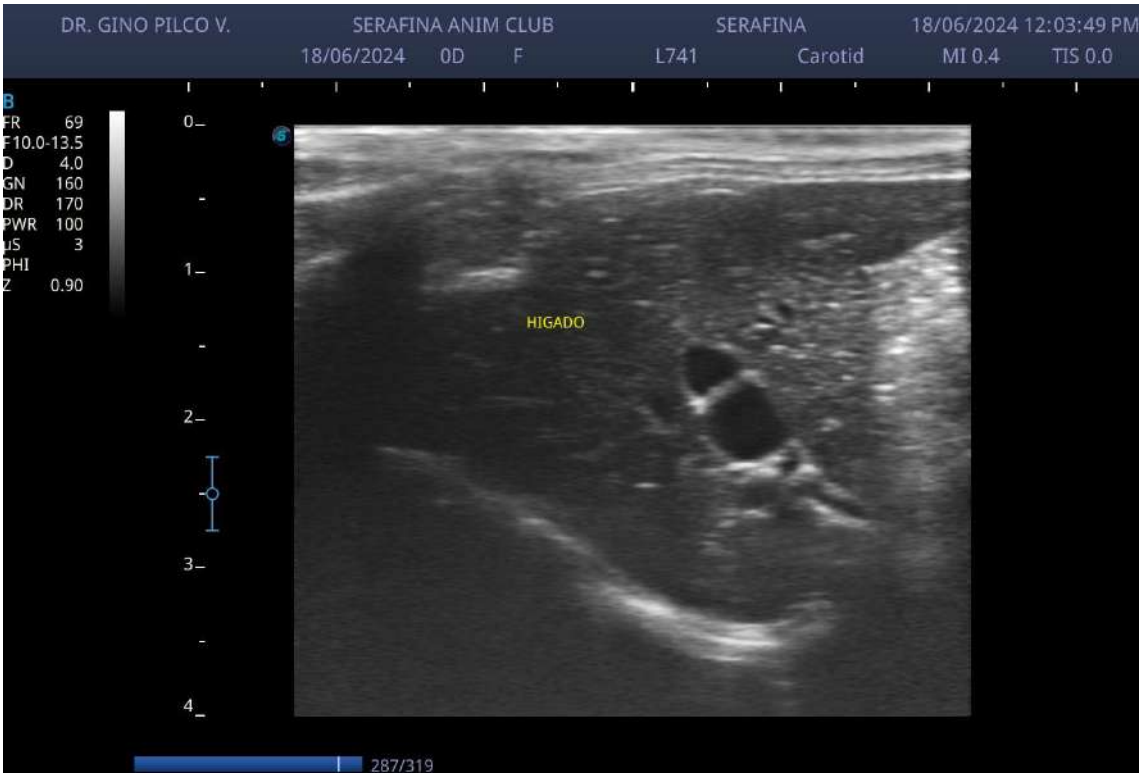Dr. Gino Pilco Verona CMVP

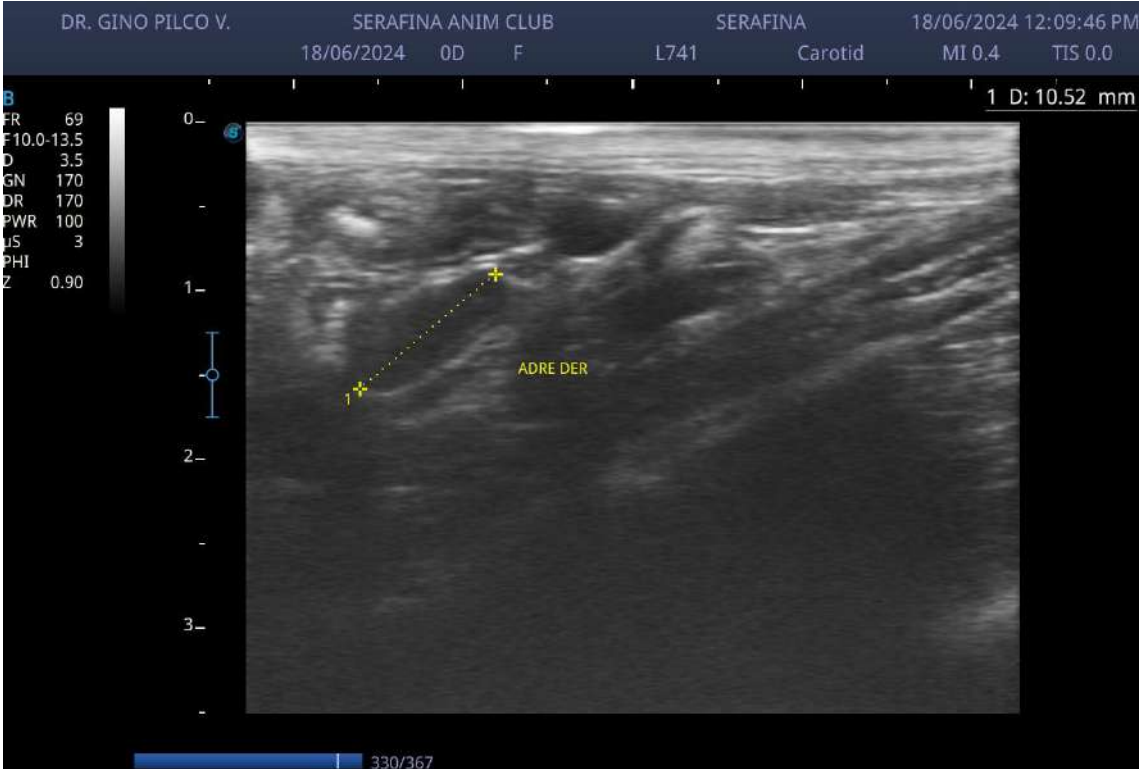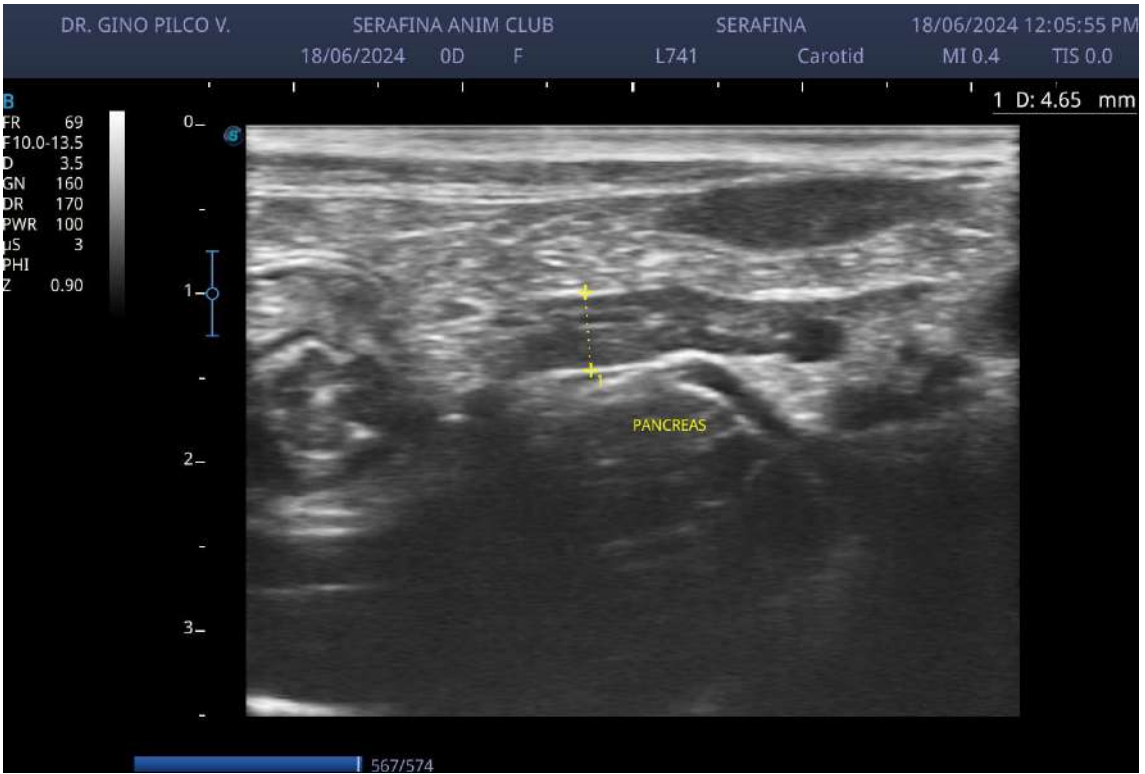


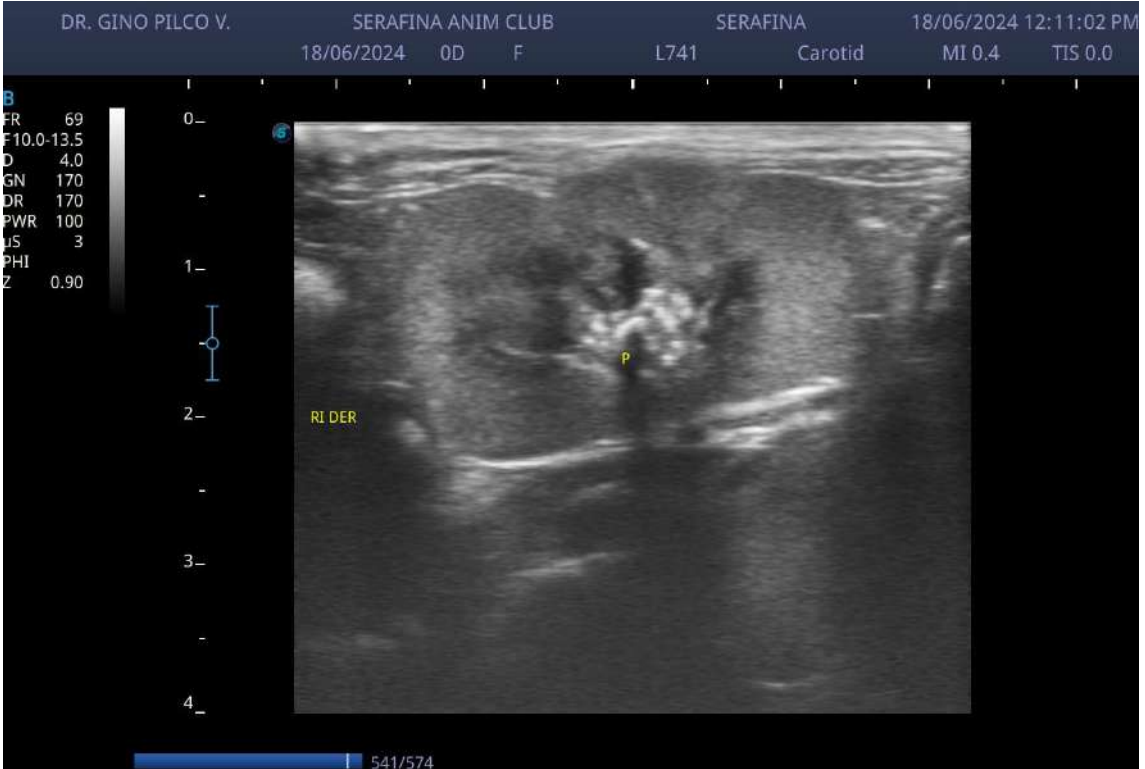

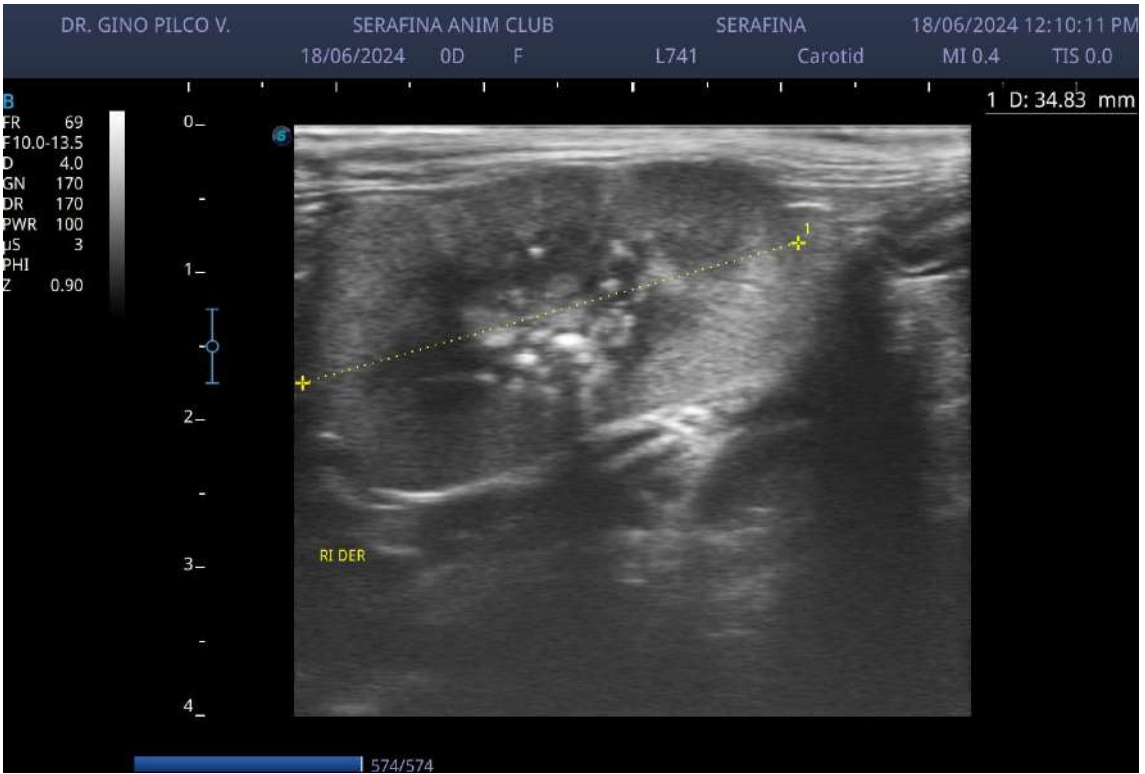




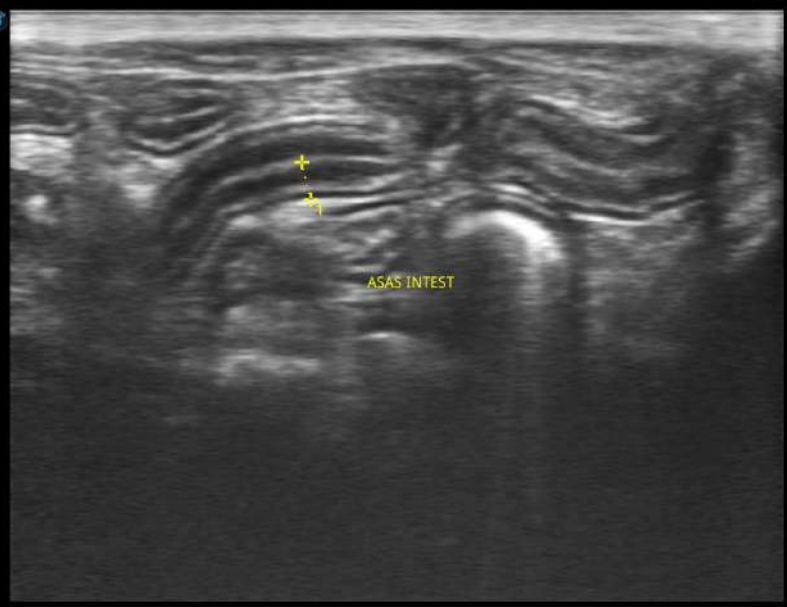






B
FR 69
F 10.0-13.5
D 3.5
GN 170
DR 170
PWR 100
US 3
PHI
Z 0.90

0-
1-
2-
3-



1 D: 2.28 mm